94. Deutscher Röntgenkongress, RK 213.3

UniversitätsKlinikum Heidelberg

DIR Diagnostische Interventionelle Radiologie

Postoperative Diagnostik: Hüftgelenk

Marc-André Weber, Jost Karsten Kloth

Diagnostische und Interventionelle Radiologie
Universitätsklinikum Heidelberg

Themen

- Postoperative Hüftbildgebung bei Kindern
- Bildgebung vor und nach Hüftarthroskopie
- Bildgebung bei Hüftendoprothetik
- Interventionelle Radiologie am Hüftgelenk

Epiphyseolysis capitis femoris

- ♂:♀ = 2:1
- 9. Lj. bis Wachstumsende
- Cave: Doppelseitig in 50%
- Röntgen: aufgelockerte Epiphysenfuge
- Lauenstein Aufnahme: Lateralseitige Konvexität Übergang Epiphyse / Schenkelhals abgeflacht

Therapie

- Bis 30° Abkippwinkel => Stabilisierung mit Drahtstiften oder Schrauben
- > 30° => Korrekturosteotomie (z.B. nach Imhäuser: flektierende und valgisierende Osteotomie)

Fall 1: 10 Jahre, ♀, Verlauf einer ECF

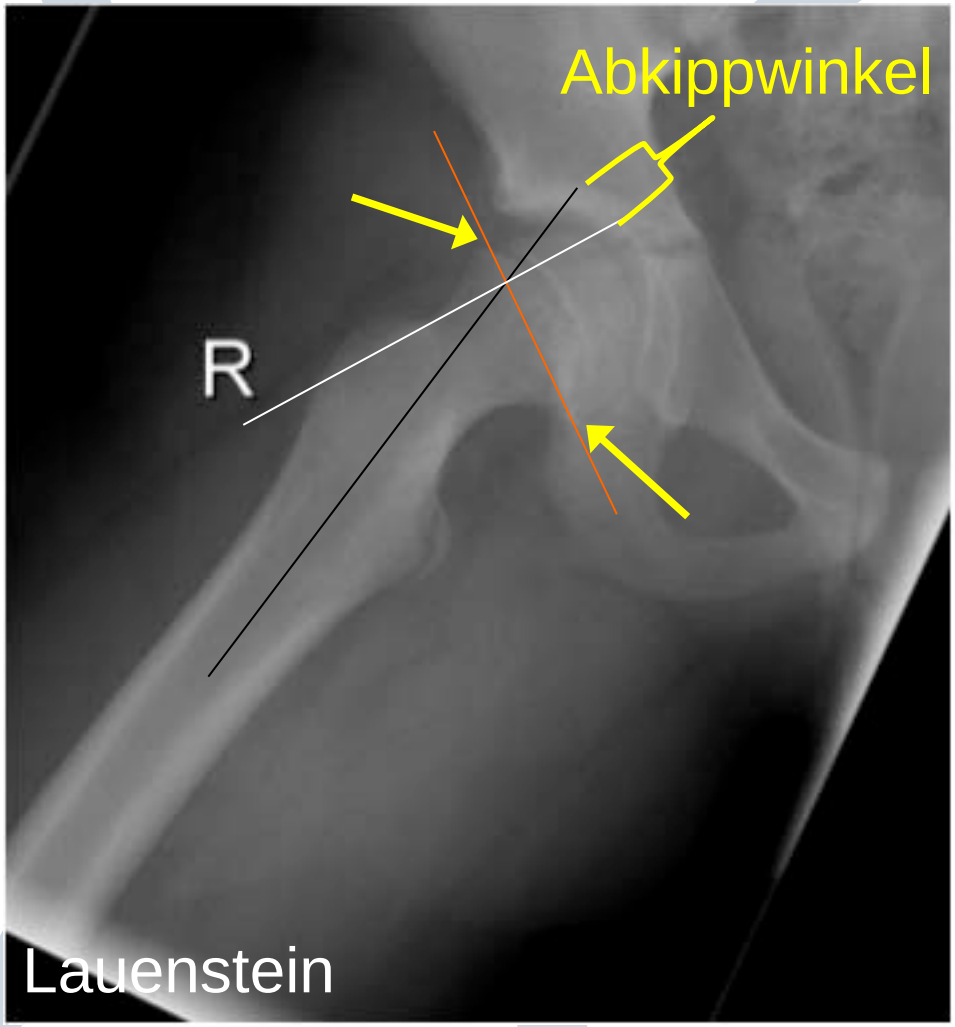

Fall 1: 10 Jahre, ♀, Verlauf einer ECF

Fazit *(in domo)*: Immer prophylaktisch bilateral versorgen!

Fall 1: 10 Jahre, ♀, Verlauf einer ECF

Fall 2: 9 Jahre, ♀, Verlauf einer ECF

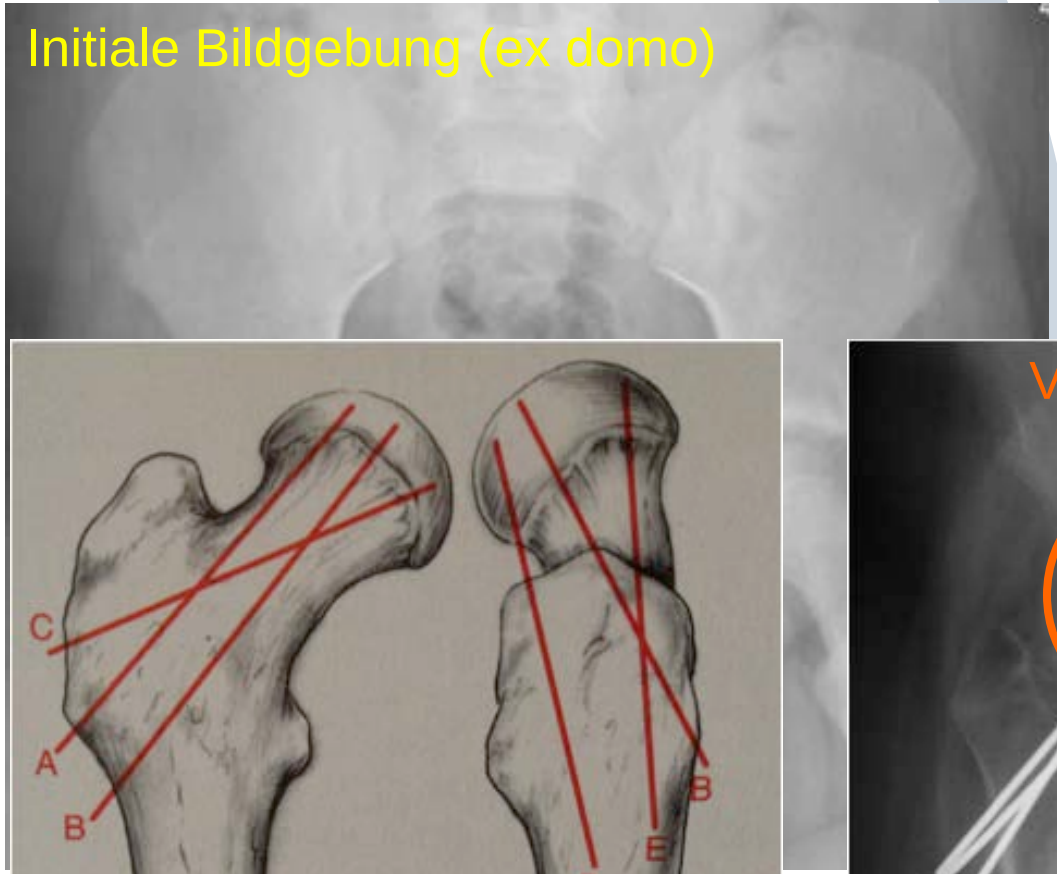

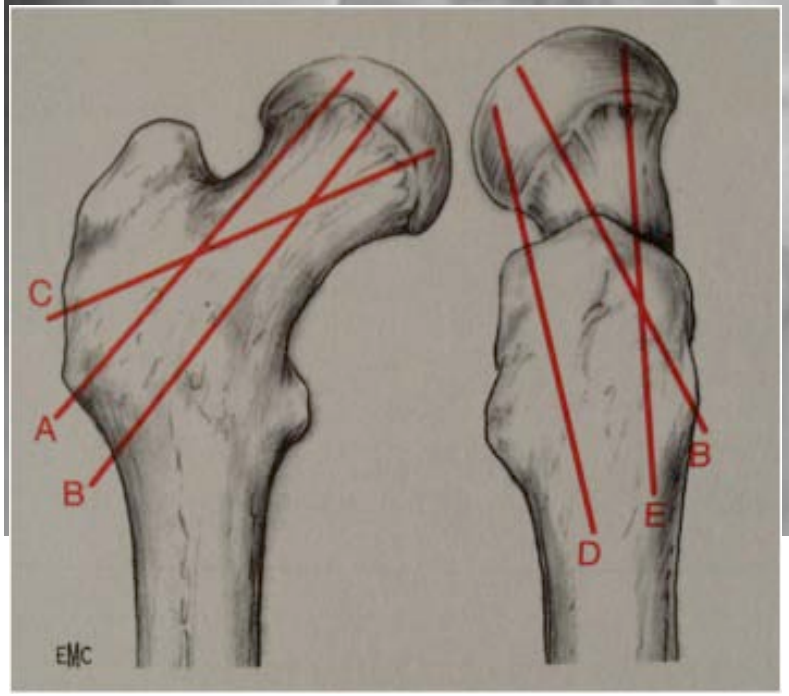

Prinzip der K-Draht Versorgung
(stabil in 3 Ebenen)

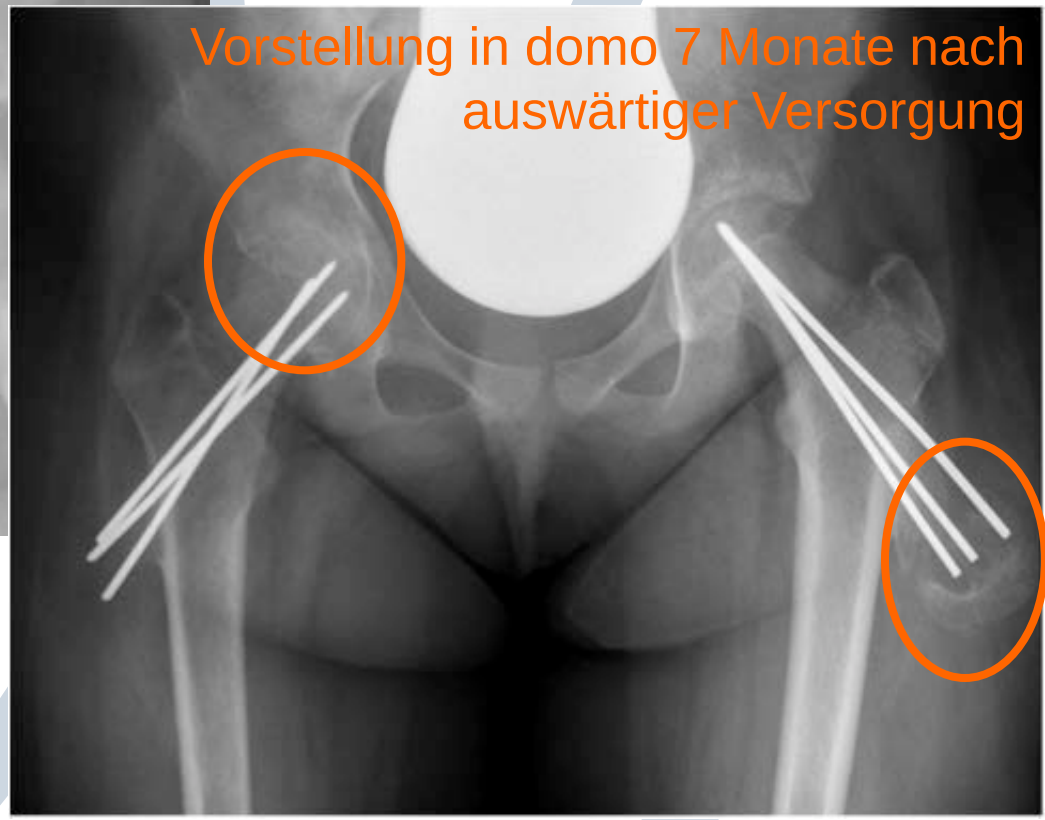

Fall 2: 9 Jahre, ♀, ECF & Therapie

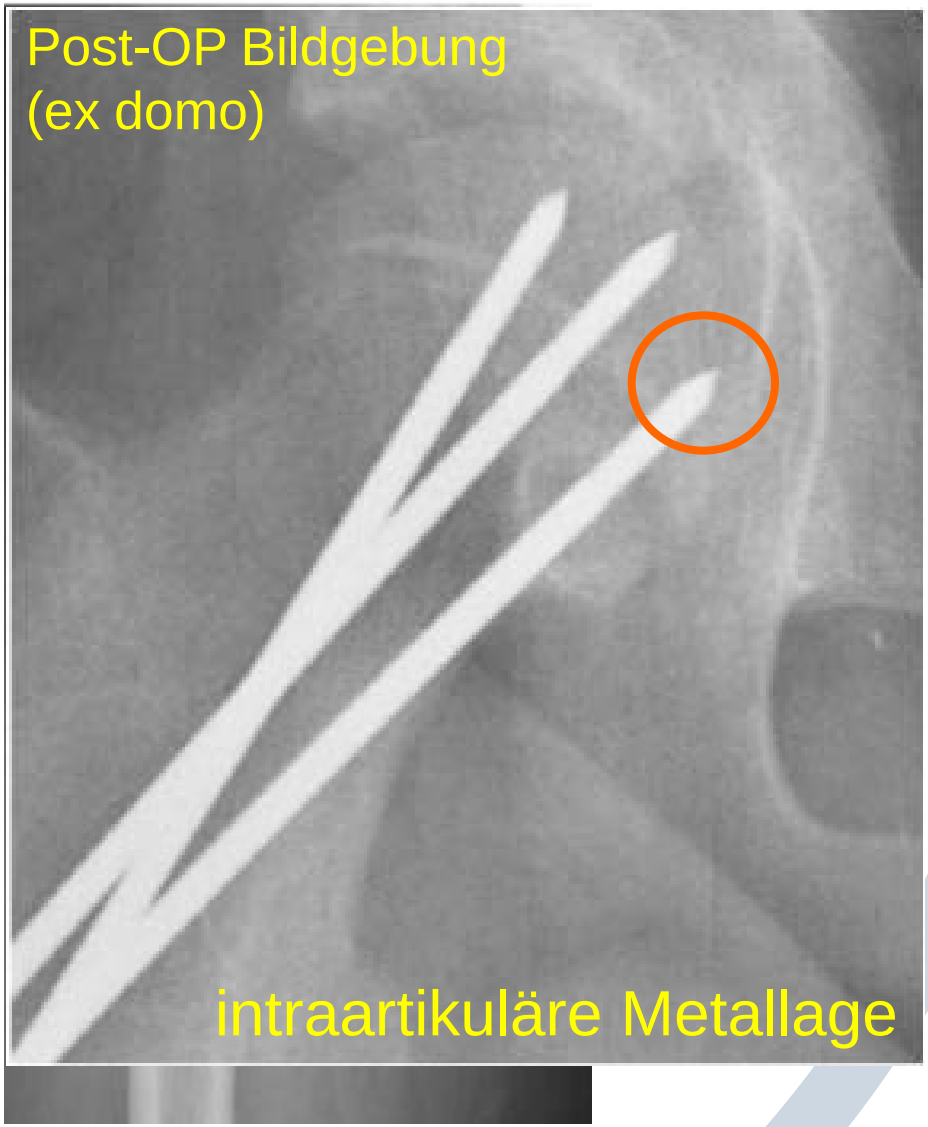

Fall 2: 9 Jahre, ♀, ECF & Therapie

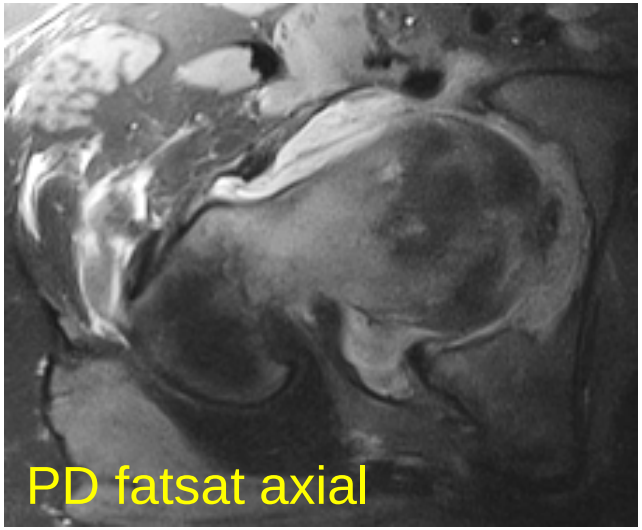

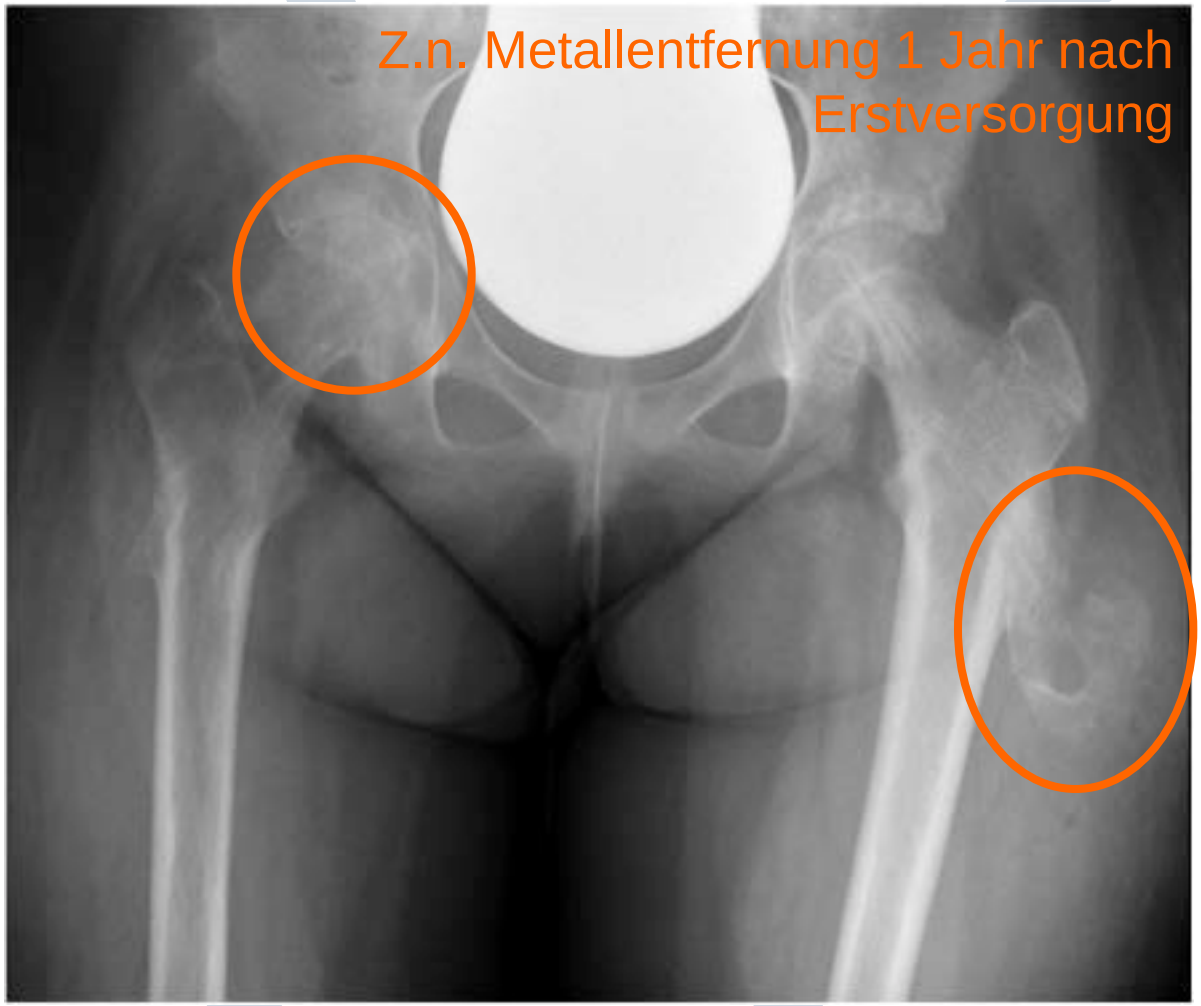

Endzustand: Coxarthrose im Kindesalter

Fazit: Z.n. ECF & Therapie

- Worauf kommt es an?
  - Sichere dreidimensionale Fixierung (bei K-Drähten)
  - Ausschluss intraartikulärer Materiallage
  - Gegenseite auch versorgen oder regelmäßig kontrollieren

=> Gefahr der bilateralen ECF 50%!

  - bei Osteotomie: knöcherne Konsolidierung ausreichend zur Freigabe der Vollbelastung?

Morbus Perthes

- Idiopathische kindliche Hüftkopfnekrose
- 5. – 7. Lebensjahr
- ♂ : ♀ = 4 : 1
- Doppelseitig in 15%
- Klinik: Hinken und Knieschmerzen
- Cave: Hüftschmerz die Ausnahme

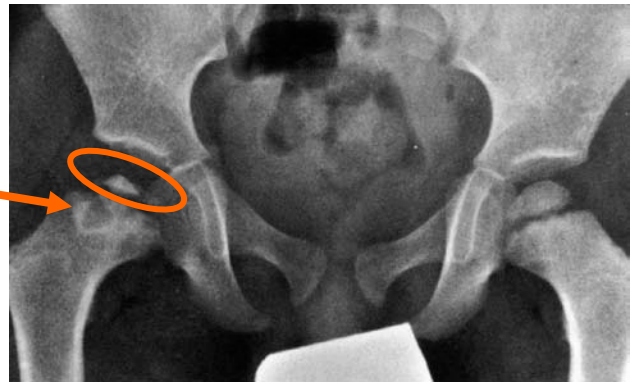

Morbus Perthes

Stadien *(Waldenström)*
1: Initialstadium
2: Kondensation
3: Fragmentation
4: Reparation
5: Ausheilung

Komplikationen
- präarthrotische Deformität (Coxa plana/magna)
- Notwendigkeit zum Gelenkersatz

Operative Therapieschemata: *Ziel Zentrierung des Hüftkopfes & Drehung nicht gefährdeter Anteile in Hauptbelastungszone*
- Intertrochantäre Varisationsosteotomie
- Beckenosteotomie nach Salter (*bei „Kopf-in-Gefahr"-Zeichen*)

Anforderungen an die Bildgebung
- Erkennen des Fortschreitens, bilateraler Befall?
- Korrekte Lage des Osteosynthesematerials, Materialversagen?

Kopf in Gefahr-Zeichen

- klinisch
  - Verlust Beweglichkeit
  - Beugung/Abduktionsstellung
  - Adduktionskontraktur
  - Übergewicht
- radiologisch
  - Kalzifikation lateral der Epiphyse
  - metaphysäre Reaktion
  - laterale Subluxation
  - horizontale Epiphysenfuge

Morbus Perthes

Operationen zur Zentrierung des Hüftkopfes

- Intertrochantere Varisationsosteotomie
  - Indikation: Stadium II-IV mit „Kopf-In-Gefahr“-Zeichen zwischen 5-8 Jahre
- Beckenosteotomie, z.B. nach Salter
  - Indikation: wie oben, wenn zudem eine Bewegungseinschränkung vorliegt
- Valgisationsosteotomie (später)
  - Schmerz, Scharnierabduktion, fixierte Fehlstellung

Fall 1: 7 Jahre, ♀, M. Perthes & Therapie

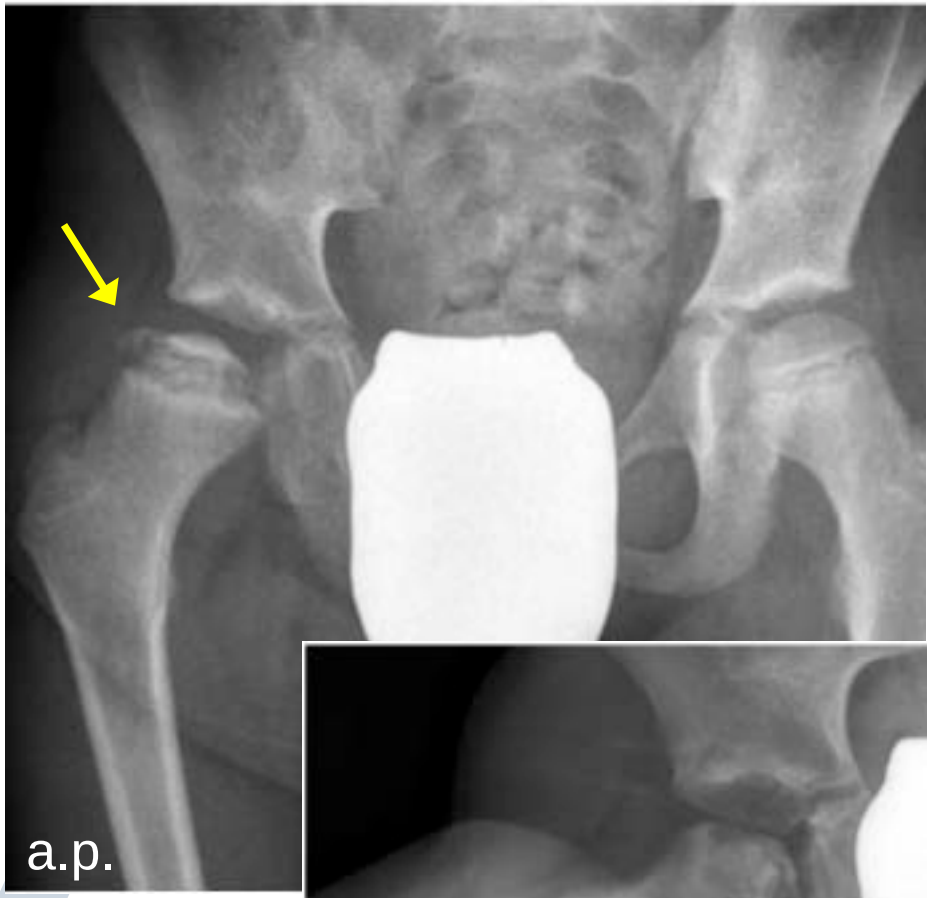

Fall 1: 7 Jahre, ♀, M. Perthes & Therapie

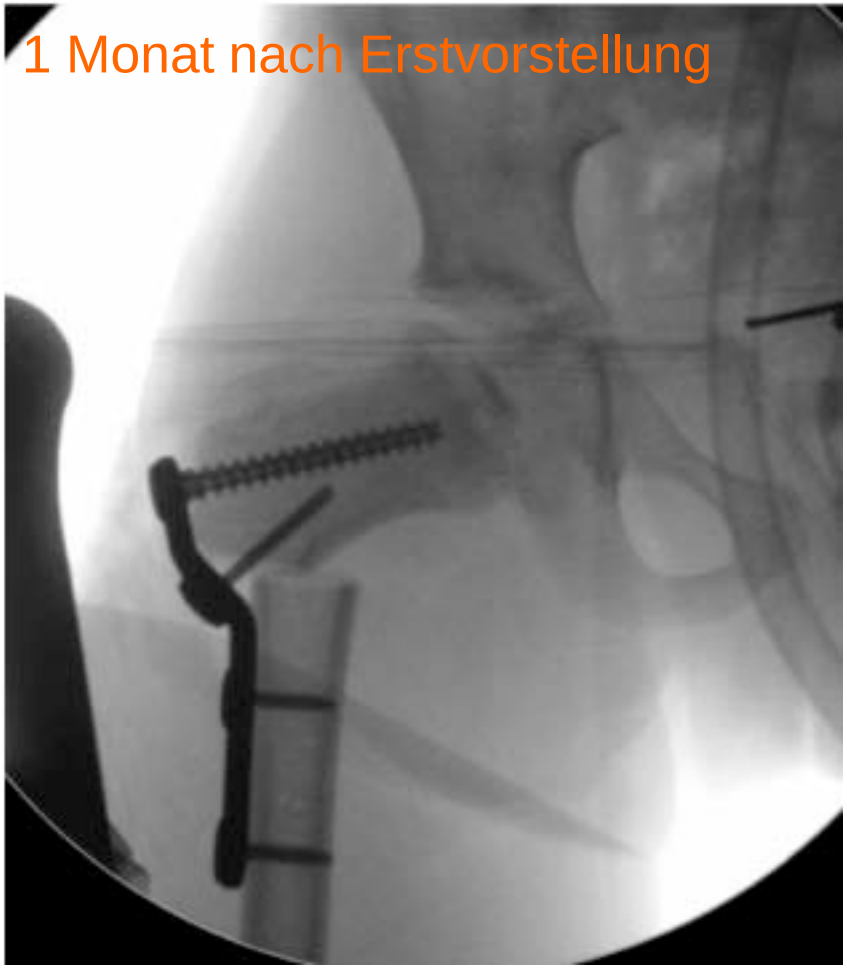

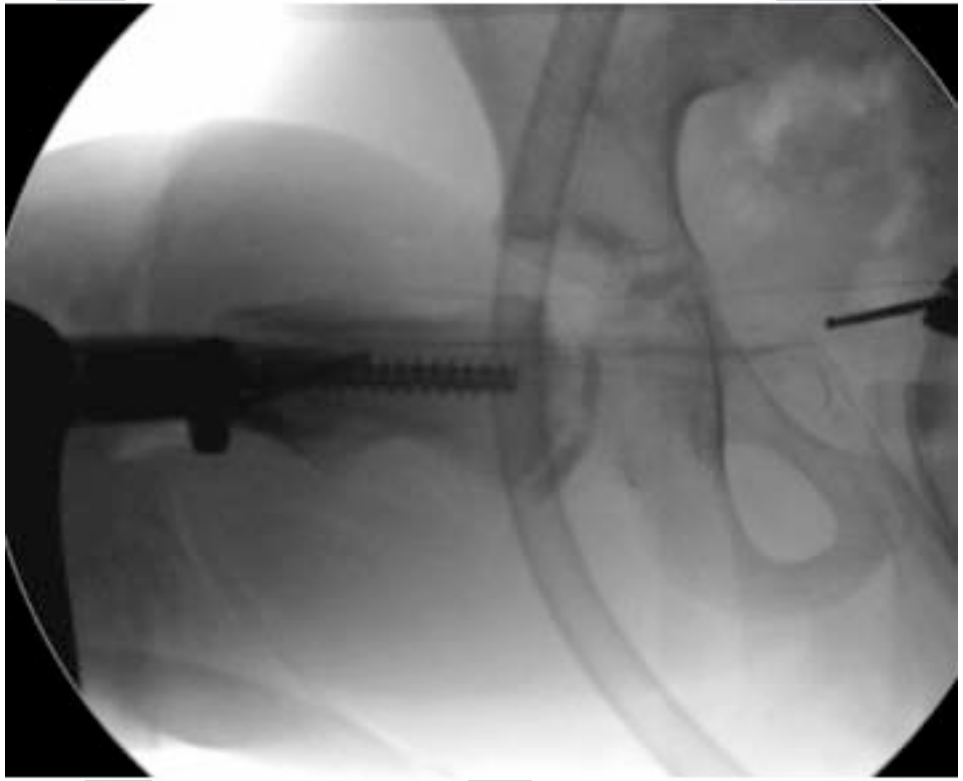

Operative Versorgung: Varisierende Osteotomie, Reduktion der Lateralisation, Verbesserung des Pfanne/Hüftkopf-Kontakts

Fall 1: 7 Jahre, ♀, M. Perthes & Therapie

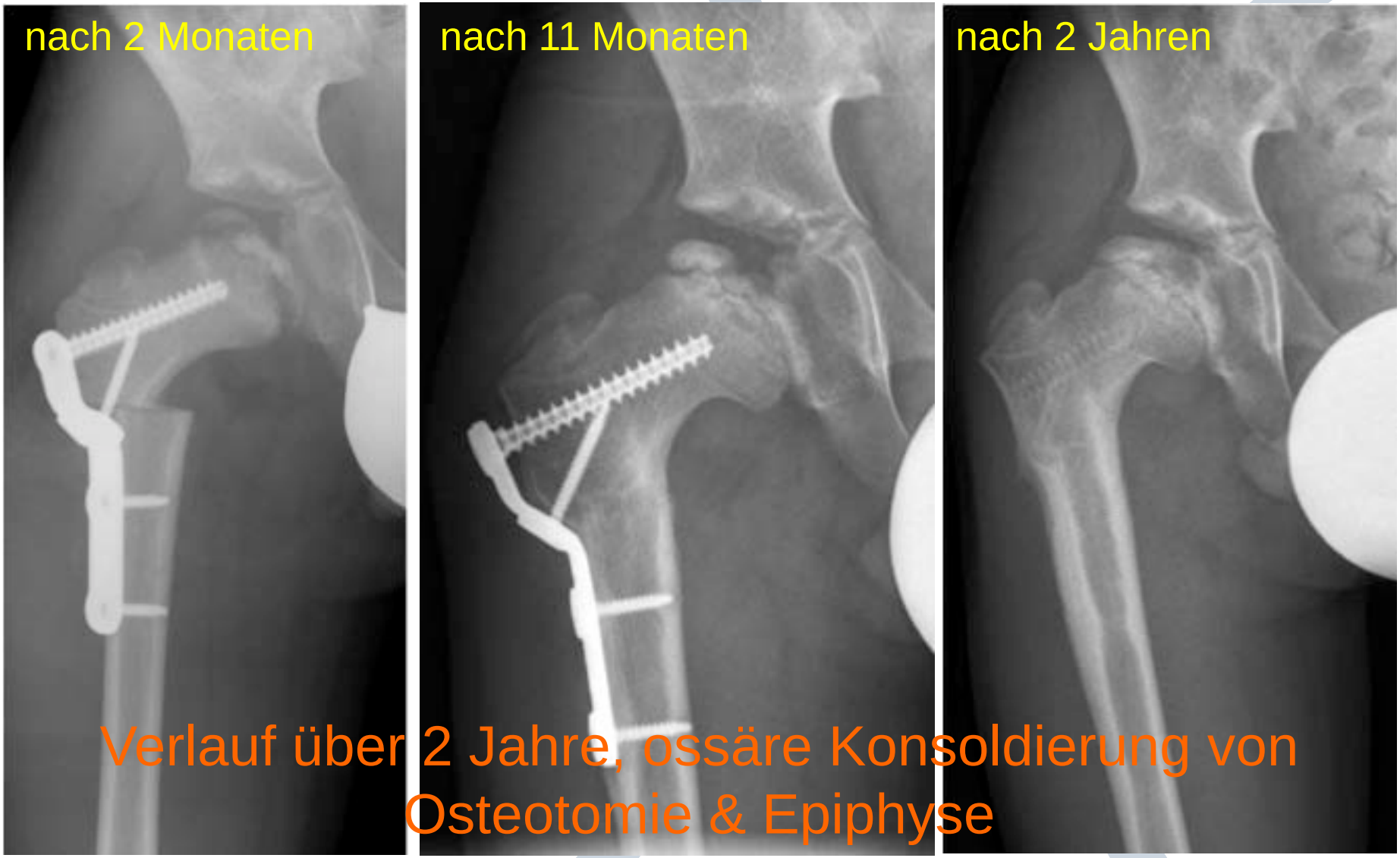

Verlauf über 2 Jahre, ossäre Konsoldierung von Osteotomie & Epiphyse

Fall 2: 5 Jahre, ♂, M. Perthes & Therapie

Fall 2: 5 Jahre, ♂, M. Perthes & Therapie

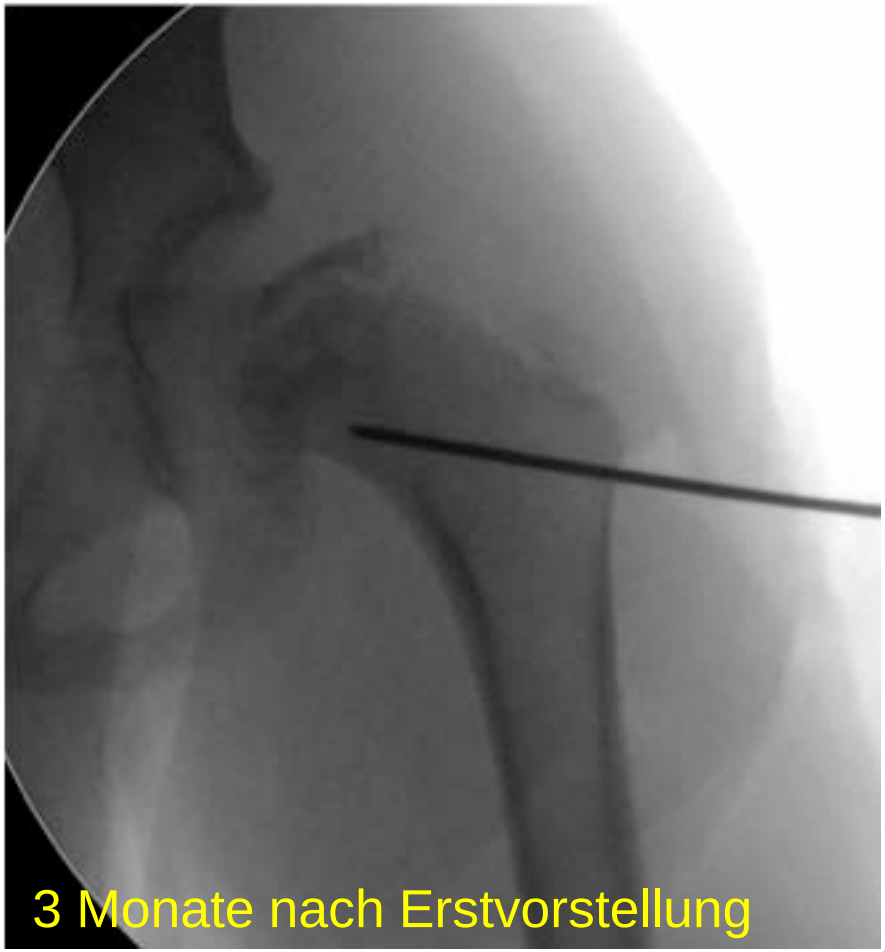

Varisierende Osteotomie: bessere Überdachung, Drehung der weniger betroffenen Anteile in Hauptbelastungsachse

Fall 2: 5 Jahre, ♂, M. Perthes & Therapie

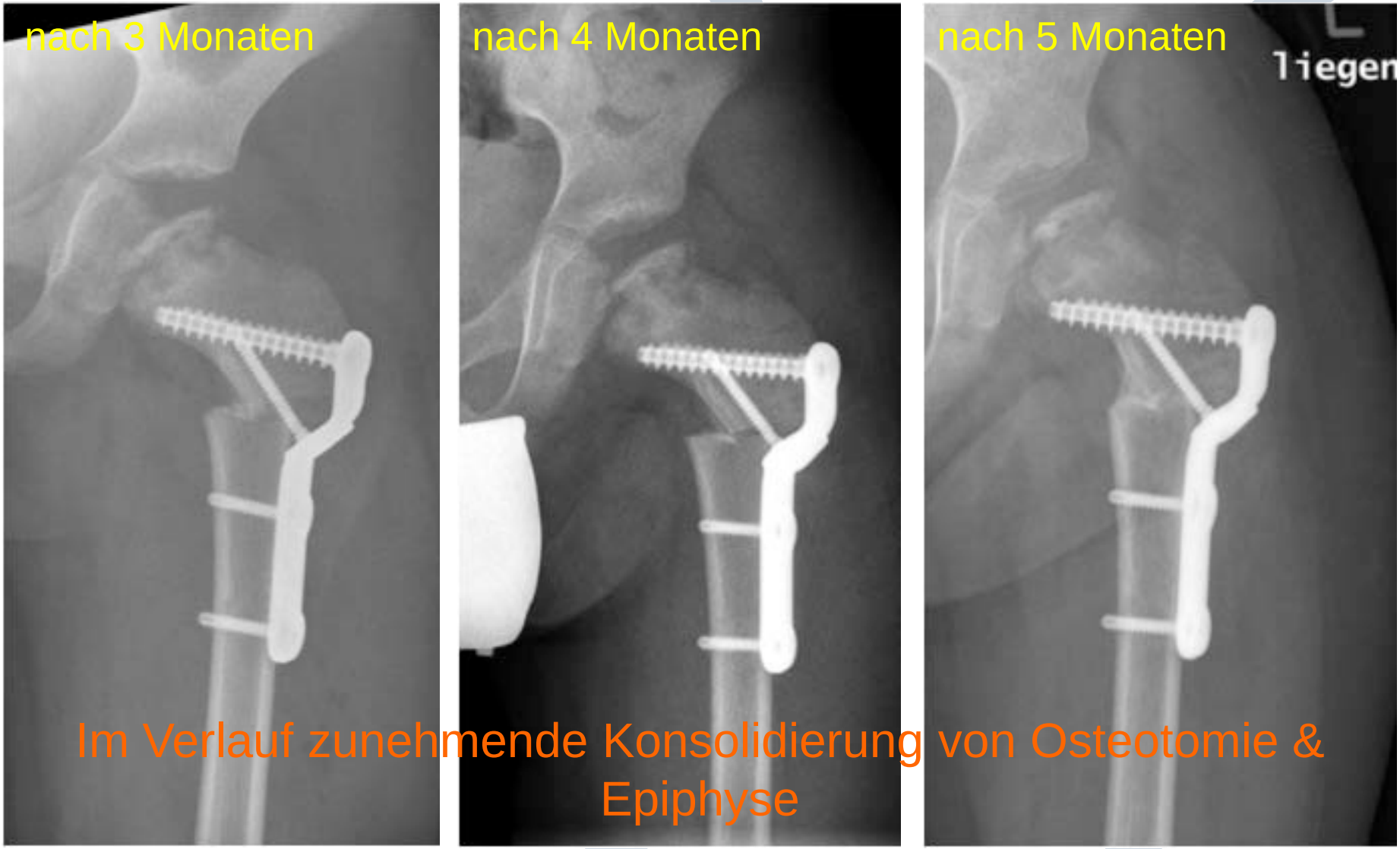

Im Verlauf zunehmende Konsolidierung von Osteotomie & Epiphyse

Fall 3: 10 Jahre, ♀, M. Perthes & Therapie

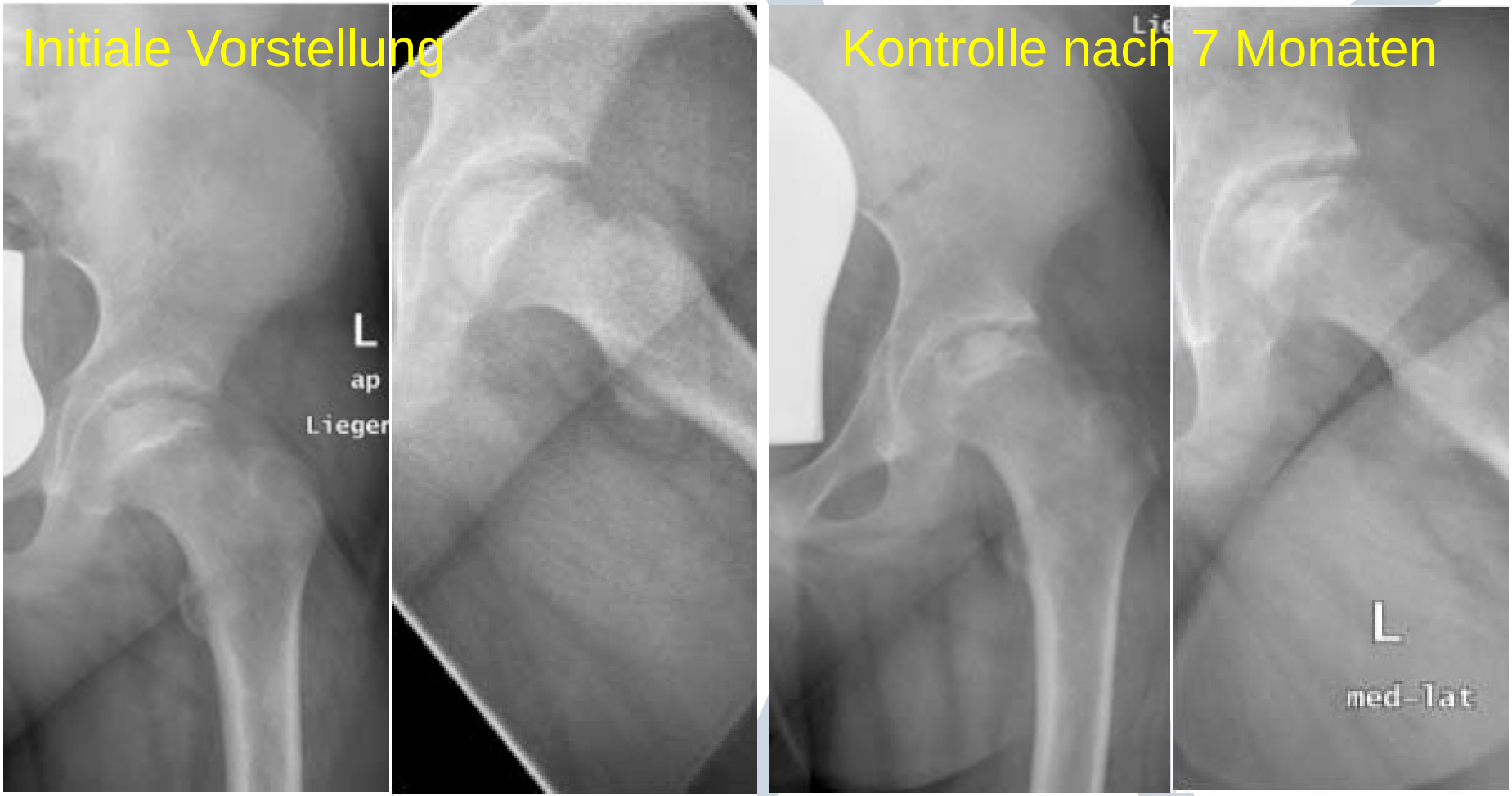

geringe Progredienz

Fall 3: 10 Jahre, ♀, M. Perthes & Therapie

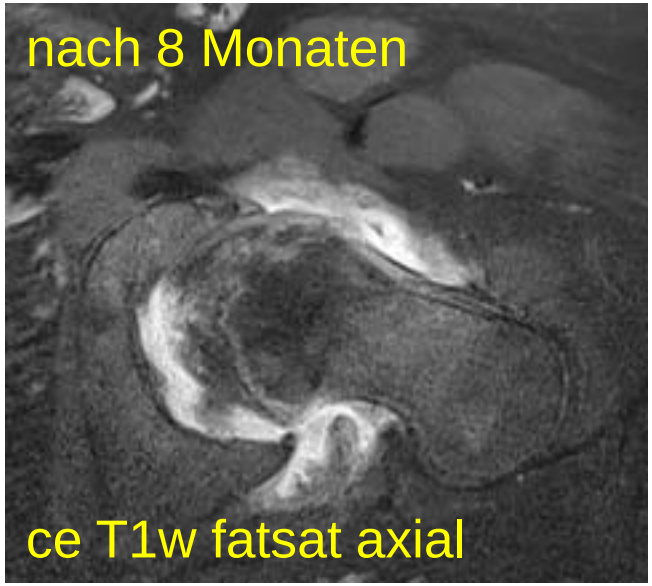

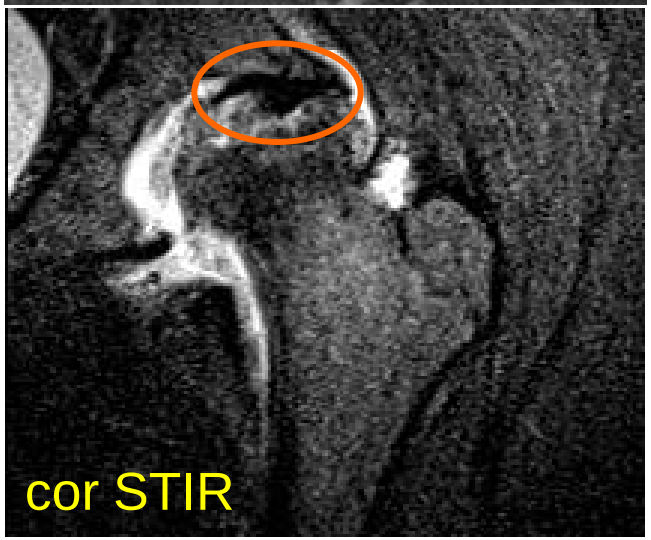

Plötzlich rasches Fortschreiten bis zur Arthrose & Subluxation

Fall 3: 10 Jahre, ♀, M. Perthes & Therapie

Valgisierende Umstellungsosteotomie: Rotation der erhaltenen Kopfanteile in Hauptbelastungsachse

Fazit: Z.n. Therapie bei M. Perthes

- Worauf kommt es an?
  - Konsolidierung der Osteotomiespalten
  - Ausschluss intraartikulärer Materiallage
  - Gegenseite regelmäßig kontrollieren!
  - Implantatversagen

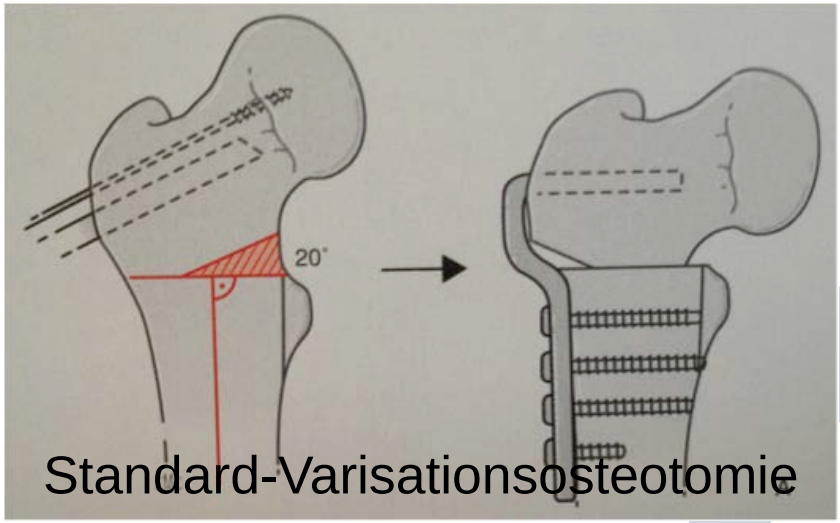

Standard-Varisationsosteotomie

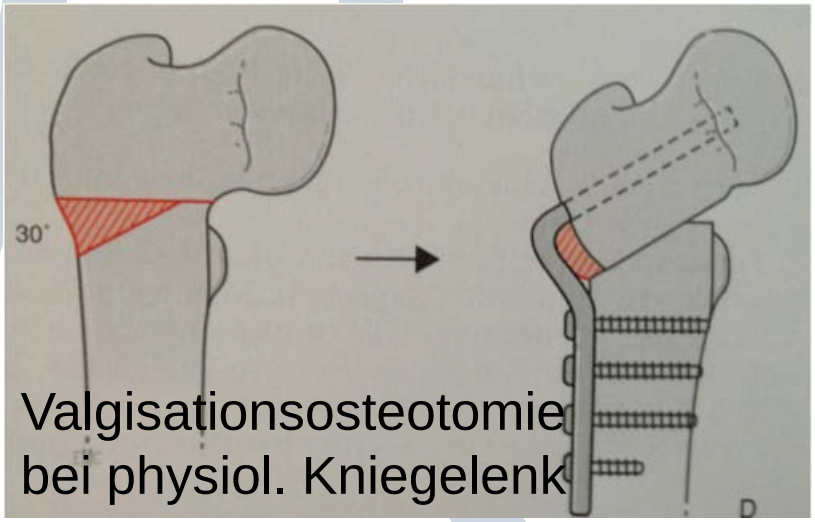

Valgisationsosteotomie bei physiol. Kniegelenk

©Jacques Duparc, Chirurgische Techniken in Orthopädie & Traumatologie, Urban & Fischer Verlag 2005

Angeborene Hüftgelenkluxation

- Reposition und Gipsanlage in Narkose
- Prüfung der Artikulation in der MRT
- Schnelle Einschleusung in die Diagnostik, da Narkose möglichst kurz!
- Probleme mit Bewegungsartefakten trotz Gips
- Sequenzprotokoll:
  - Localizer axial & koronar
  - Axiale T2w TSE
  - Axiale T2w fatsat TSE
  - Cor T2w TSE
  - Sag PDw TSE rechte Hüfte
  - Sag PDw TSE linke Hüfte

Optional

- Cor PDw TSE
- Axiale PDw TSE

Fall 1: Angeborene Hüftgelenkluxation

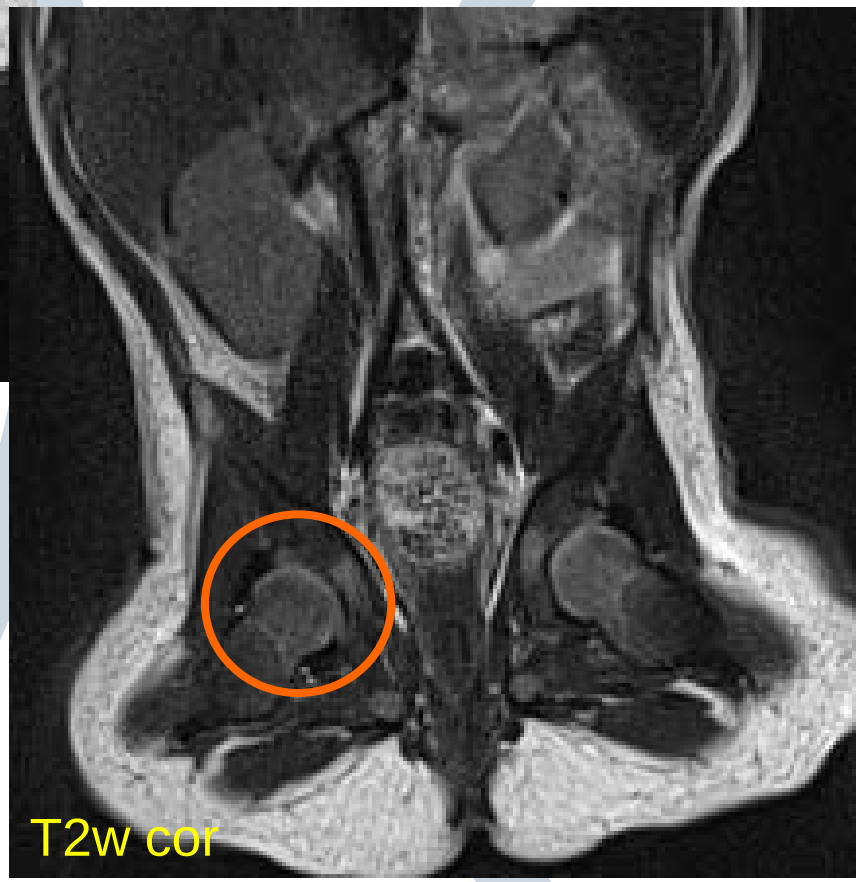

- Säugling
- sonograpisch gesicherte Hüftgelenkluxation rechts
- Nach Reposition in MRT regelrechte Artikulation

Fall 2: Angeborene Hüftgelenkluxation

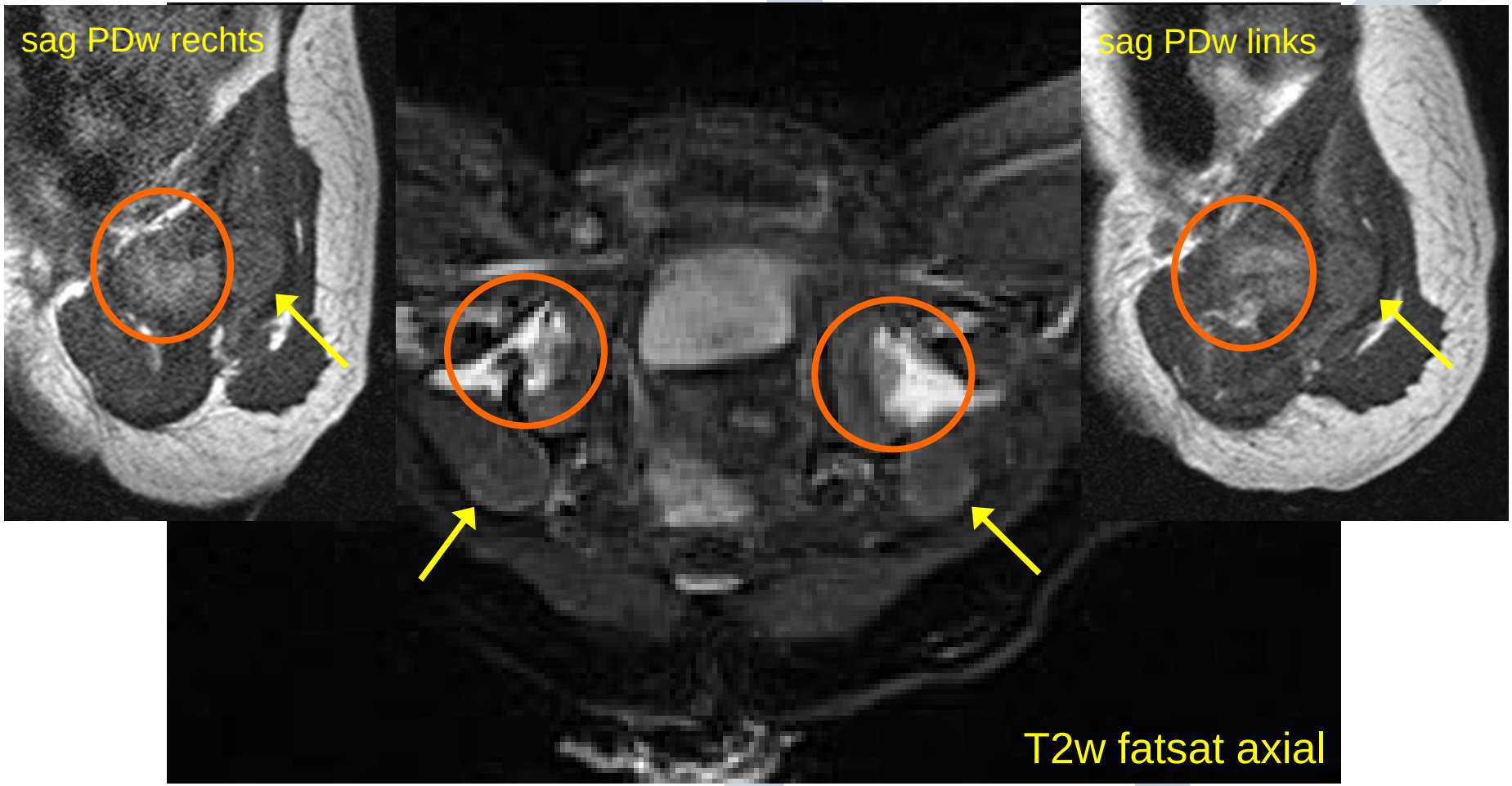

- Säugling mit frustraner Reposition
- Nach dorsal luxierte Hüftköpfe & leere Hüftpfanne

Fall 2: Angeborene Hüftgelenkluxation

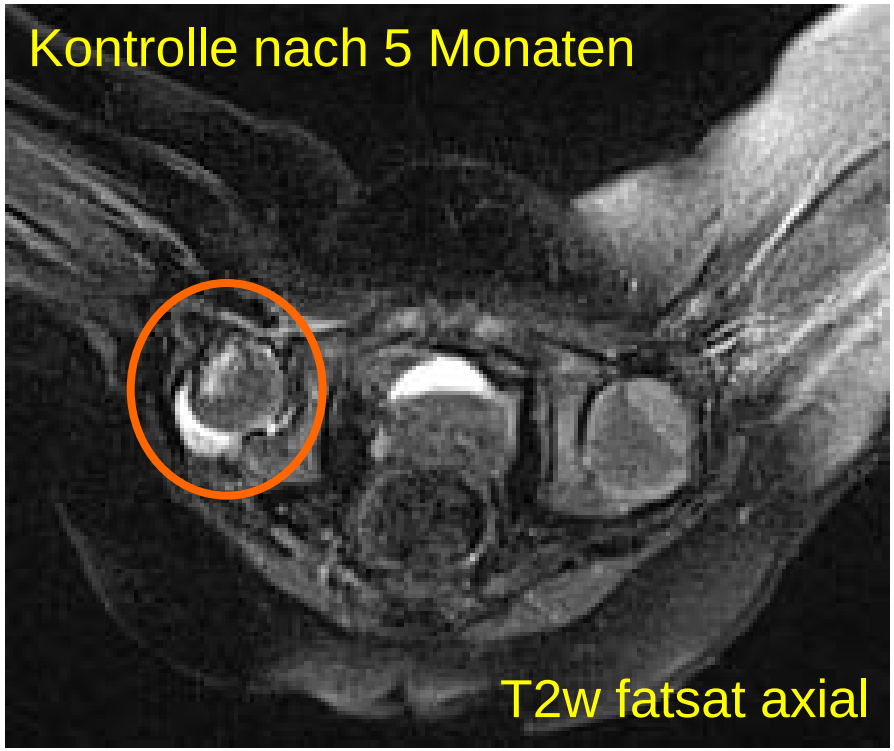

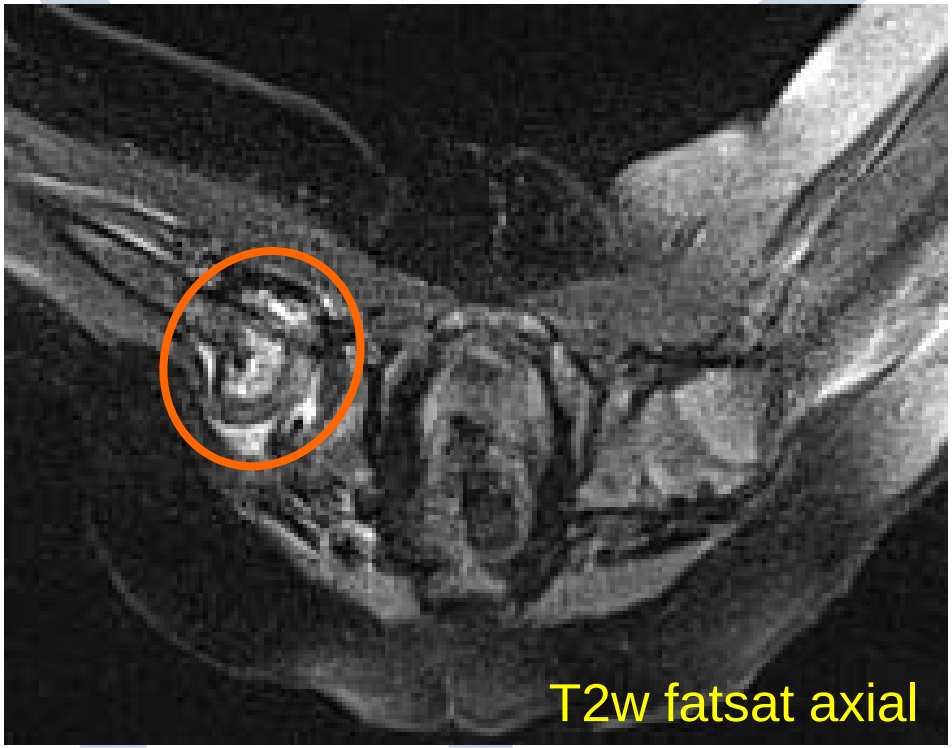

Z.n. mehrmaligen Repositionsversuchen rechts
=> Erguss & pathologische Fraktur

✓ Rolle der Radiologie: Prüfung der Artikulation in der MRT

Acetabuloplastik

- Was wird gemacht und warum?
  - Bei Hüftdysplasie möglichst vor 6. LJ bis max. 10. LJ
  - Osteotomie oberhalb des Acetabulums
  - Aufspreizen desselben & Einsatz Beckenkammspan

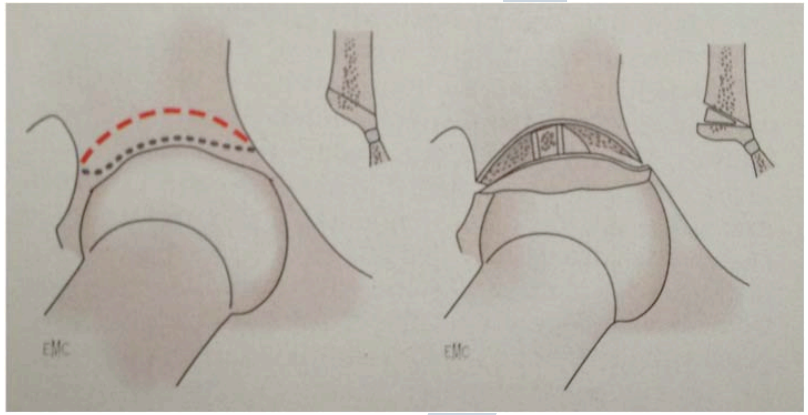

  - Bei älteren Patienten mit Labrumläsionen wegen Hüftdysplasie => Periacetabuläre Osteotomie *(Reorientierung Acetabulum mit Optimierung der defizienten Überdachung)*

7 Jahre, ♂, ICP, Tetraparese, Hüftlux. bds.

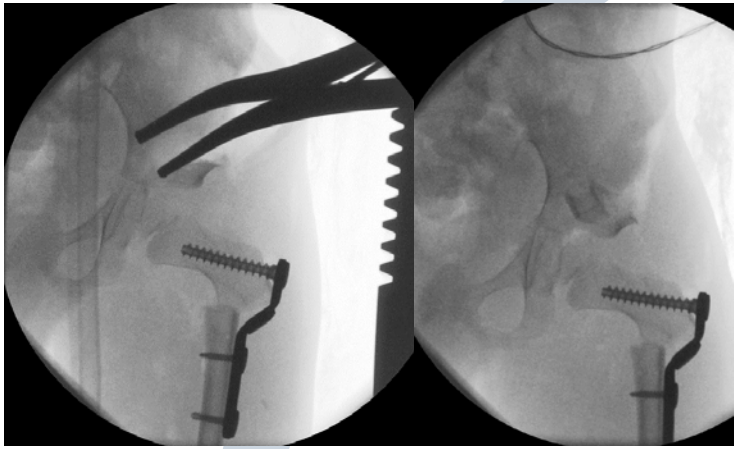

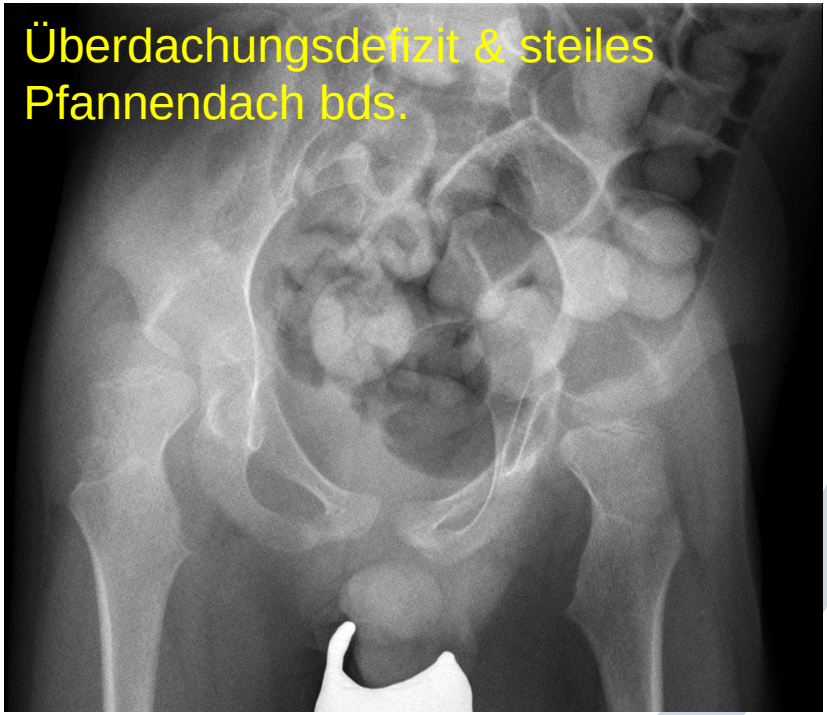

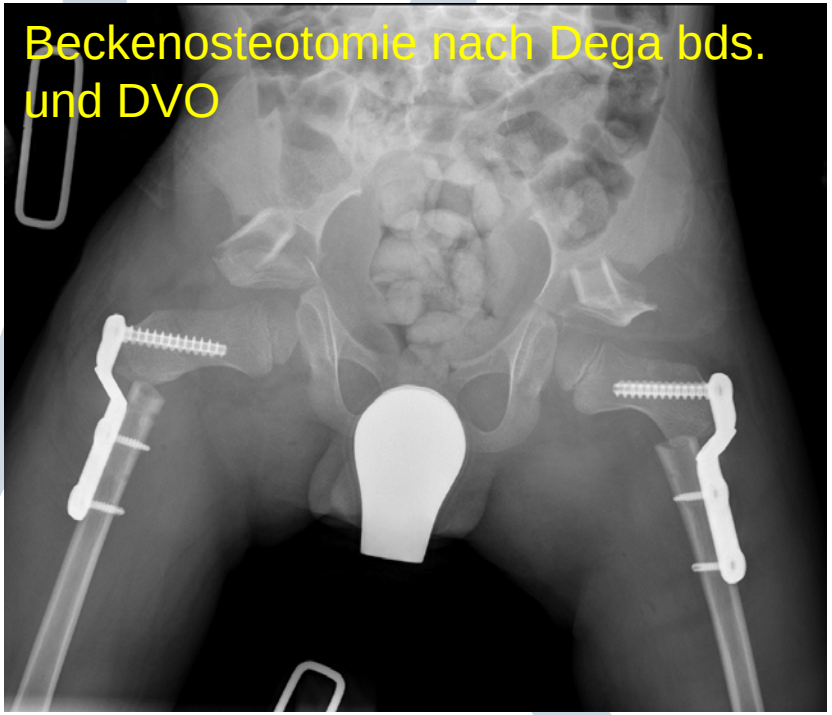

Triple Osteotomie

- Was wird gemacht und warum?
  - Bei Hüftgelenkdysplasie > 8 Jahre / verbleibendes Ossifikationsdefizit bei Jugendlichen & Erwachsenen
  - Osteotomie des Sitz-, Scham- und Darmbeins & Stabilisierung mit Kirschnerdrähten
  - Ziel: Pfanne über Hüftkopf stülpen, optimierte Überdachung, Ausheilen der präarthrotischen Deformität

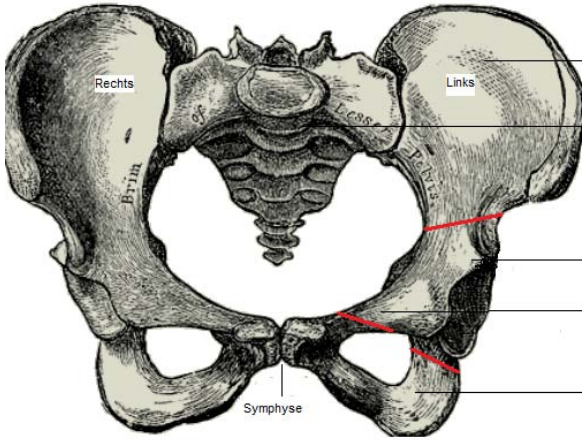

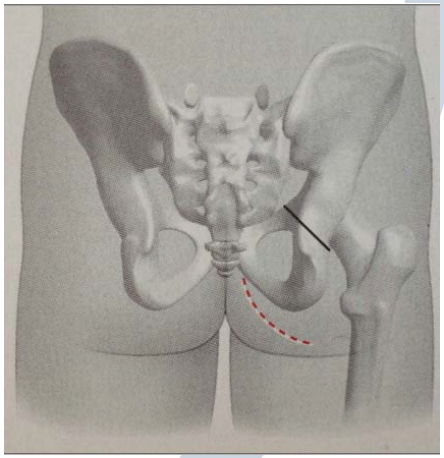

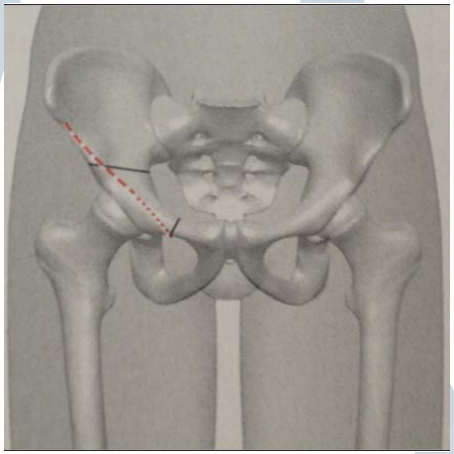

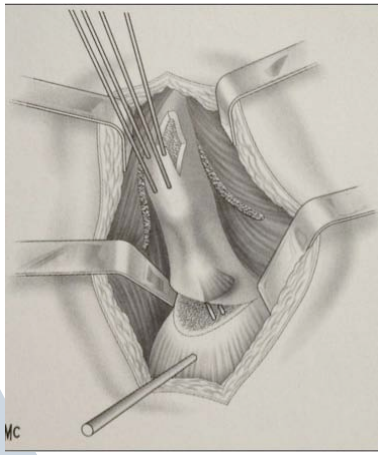

©Jacques Duparc, Chirurgische Techniken in Orthopädie & Traumatologie, Urban & Fischer Verlag 2005

Fall: 23 Jahre, ♂, Z.n. Triple Osteotomie

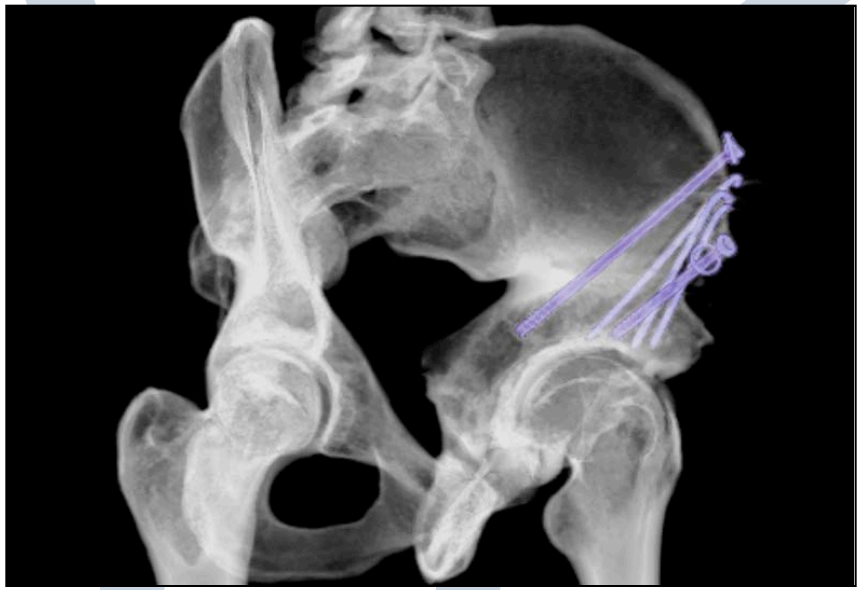

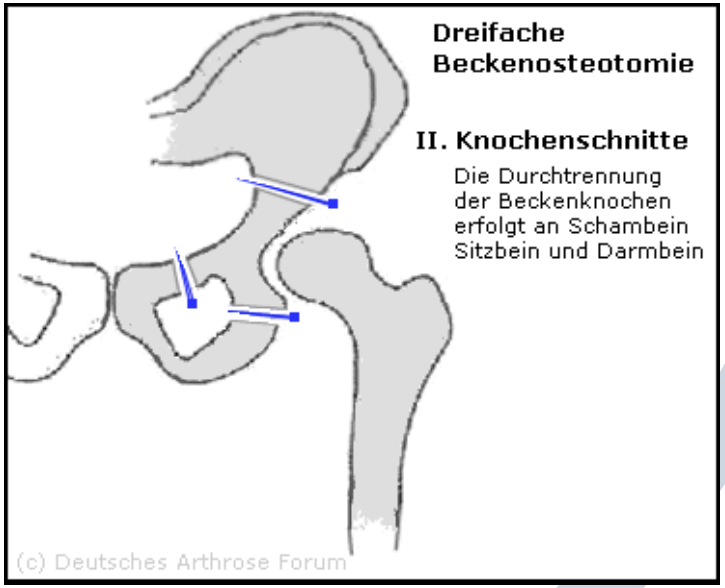

Fazit: Z.n. Operationen bei Hüftdysplasie

- Worauf kommt es an?
  - Konsolidierung der Osteotomiespalten
  - Materiallage
  - Verletzung der Y-Fuge mit Epiphysiodese
  - Nervenverletzungen häufige Komplikationen

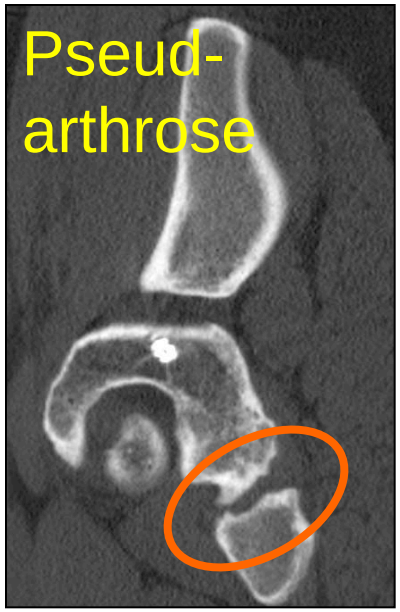

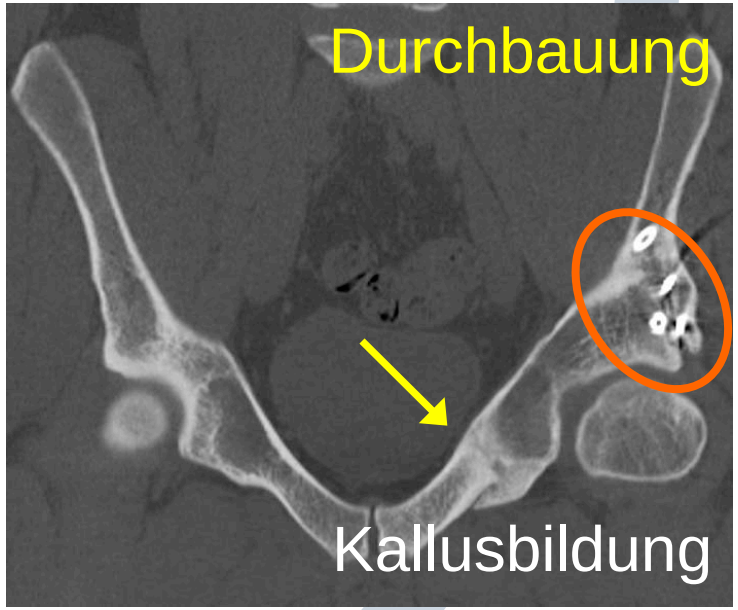

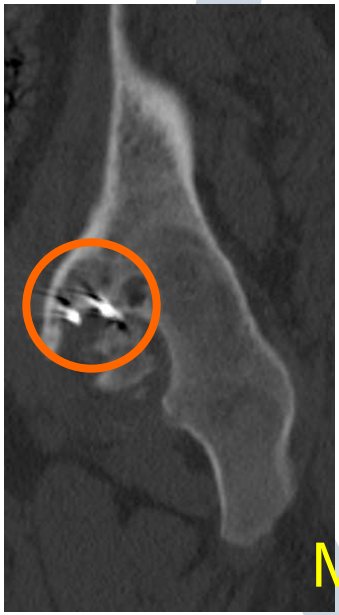

Fazit: Z.n. operativer Behandlung der Hüftdysplasie

- Worauf kommt es an?
  - Hüftkopfnekrose wichtigste Komplikation
  - Implantatversagen
  - Pseudarthrose
  - Rezidiv der Fehlstellung

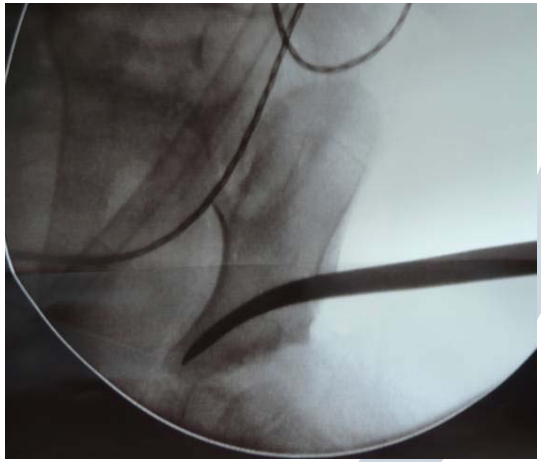

Hüftkopfnekrose: Z.n. Anbohrung

- Anbohren des Nekroseherdes
- Core decompression / Markraumdekompression
  - Reduktion des intraossären Drucks in Nekrose
    - venöse, intraossäre Hypertonie ↓
  - Knochenneustimulation
  - Abwenden des subchondralen Kollaps
  - ARCO Stadium I und II
    - Erfolg nach 15 Jahren*: 90% in I & 66% in II
  - Ggf. Einbringen eines gefäßgestielten Fibulaspans oder Beckenkammspans

Carty et al., Semin Musculoskelet Radiol 2011; *Fairbank et al. J Bone Joint Surg Br 1995

Fall: 17 Jahre, ♀, Z.n. Anbohrung

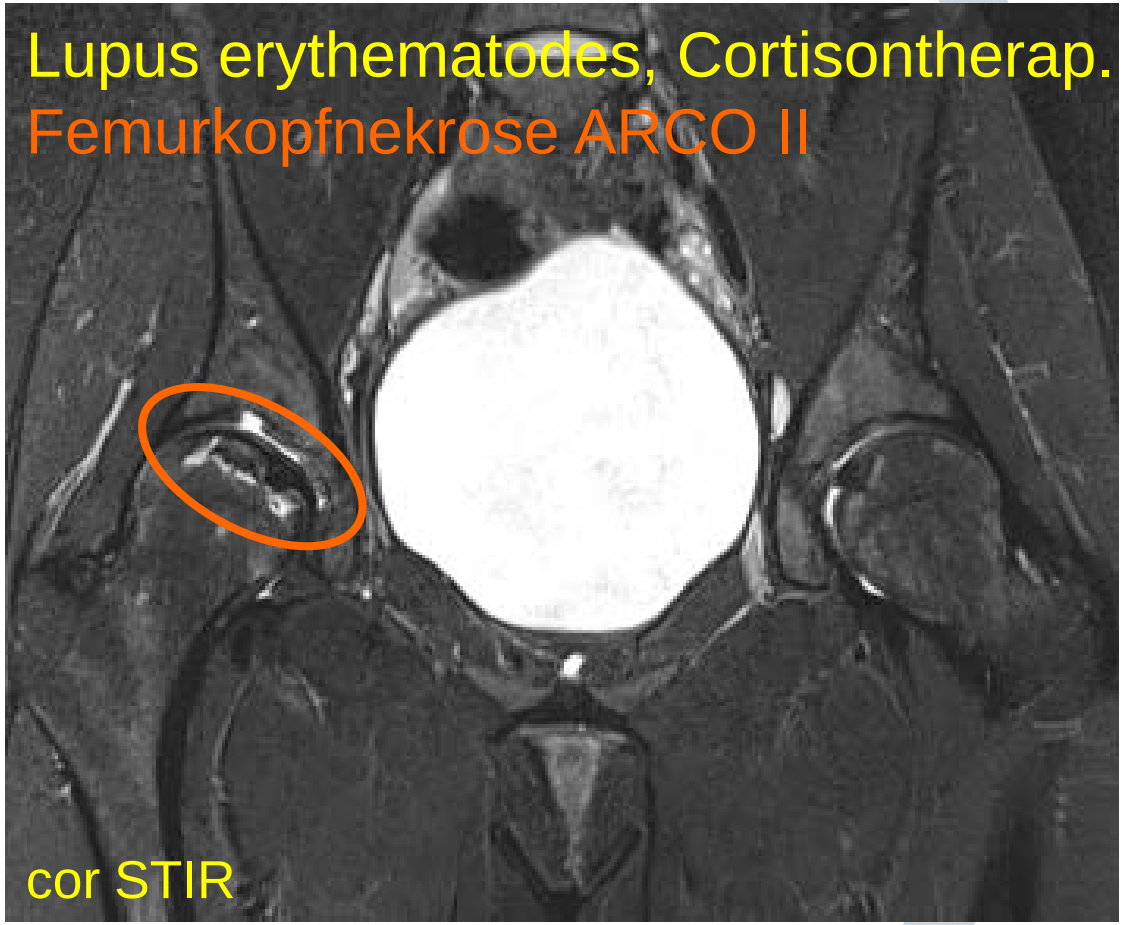

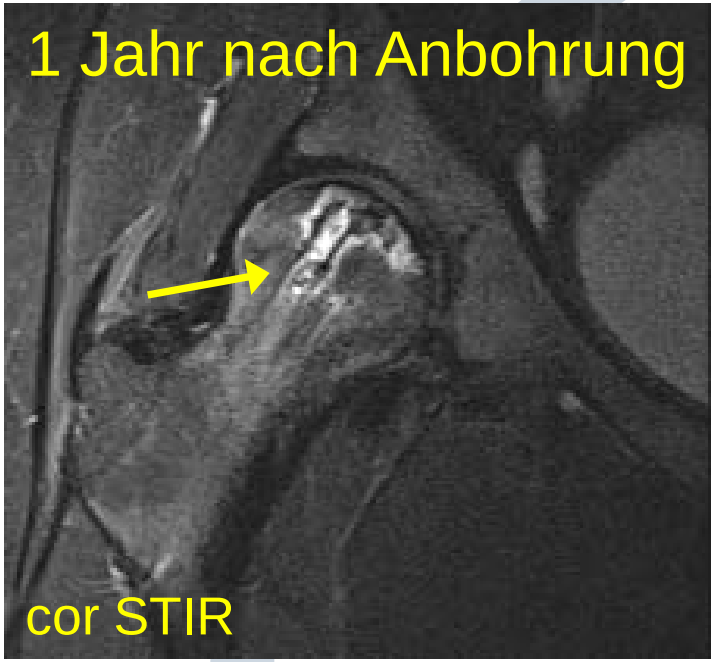

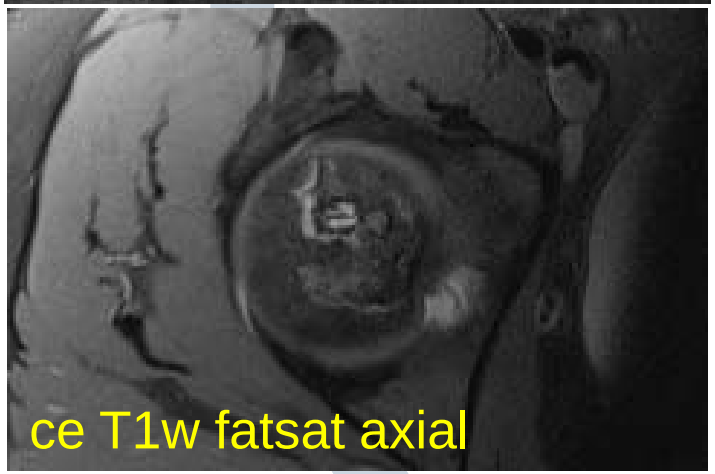

Knorpel & subchondrale Lamelle
1 Jahr nach Anbohrung erhalten

Themen

- Postoperative Hüftbildgebung bei Kindern
- Bildgebung vor und nach Hüftarthroskopie
- Bildgebung bei Hüftendoprothetik
- Interventionelle Radiologie am Hüftgelenk

Leistenschmerz bei Sportlern ist häufig

- Chronischer Leistenschmerz
  - 2-5% aller sportbedingten Schmerzzustände
  - 5-7% Inzidenz bei Fußball- & Tennisprofis
    - Sportarten mit schnellen Dreh- & Beugebewegungen

Problem zunehmend beim *„weekend warrior“*

reproduzierbarer Leistenschmerz bei kombinierter Hüftflexion und Innenrotation => Labrumläsion

Zoga. Diagnostic Imaging Europe 2011

Leistenschmerz bei Hüftgelenkspathologie

- Labrumläsion

  Begünstigt durch

  – Traumata beim Sport

  – Femoroacetabuläres Impingement

  – Prävalenz: 15% junge Bevölkerung

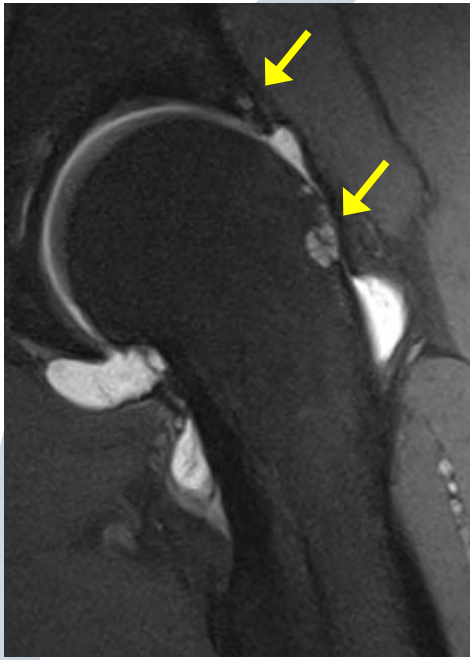

- Direkte MR–Arthrographie

  – Zuverlässige Darstellung der Labrumläsion

  – Distension Riss / Ablösung

  – Radiäre MR-Schichtung zur genauen räumlichen Zuordnung

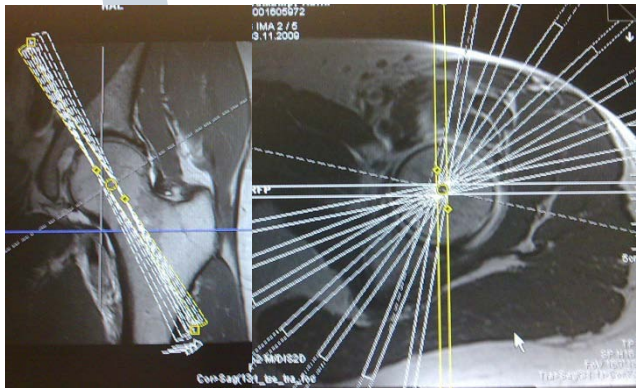

Mattes et al. Orthopäde 2007

MR-Arthrographie der Hüfte

- Gelenkdistension
- Riss/Ablösung besser sichtbar*
- Sensitivität 90-95%
  - ggü. 30-65%
- Spezifität 91%
  - ggü. 36%

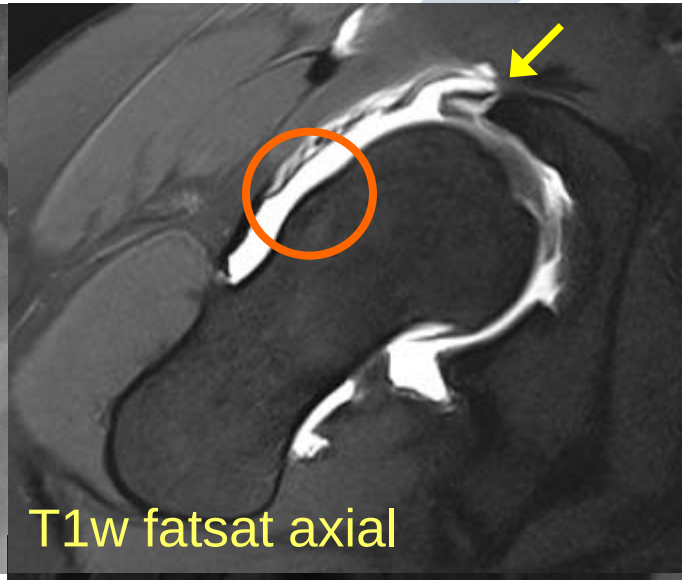

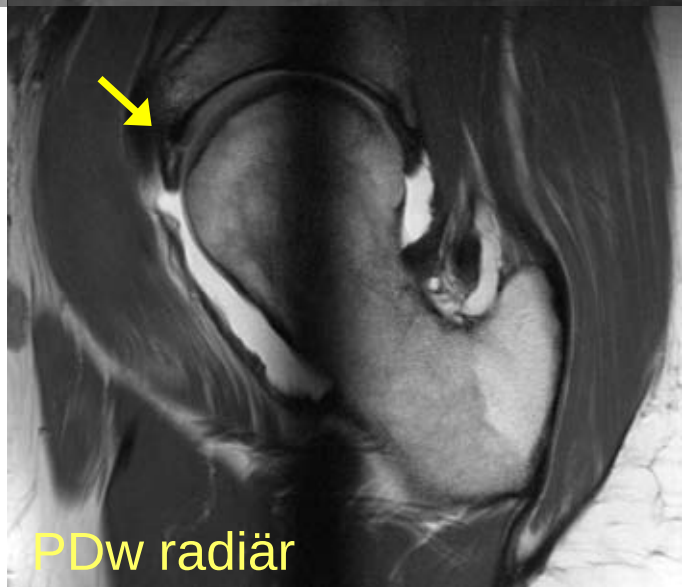

Warum ist Standard MRT so schlecht?
=> Labrumsignal oft heterogen beim Gesunden

*Petersilge et al. Skeletal Radiol 2001; Czerny et al. Radiologe 2002

Labrumriss beim Leistungssportler, 22 J.

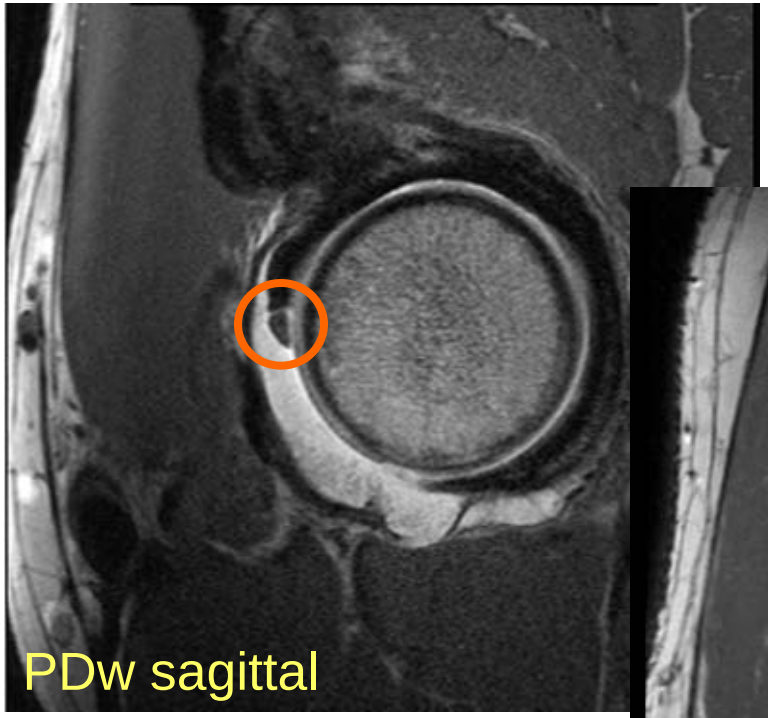

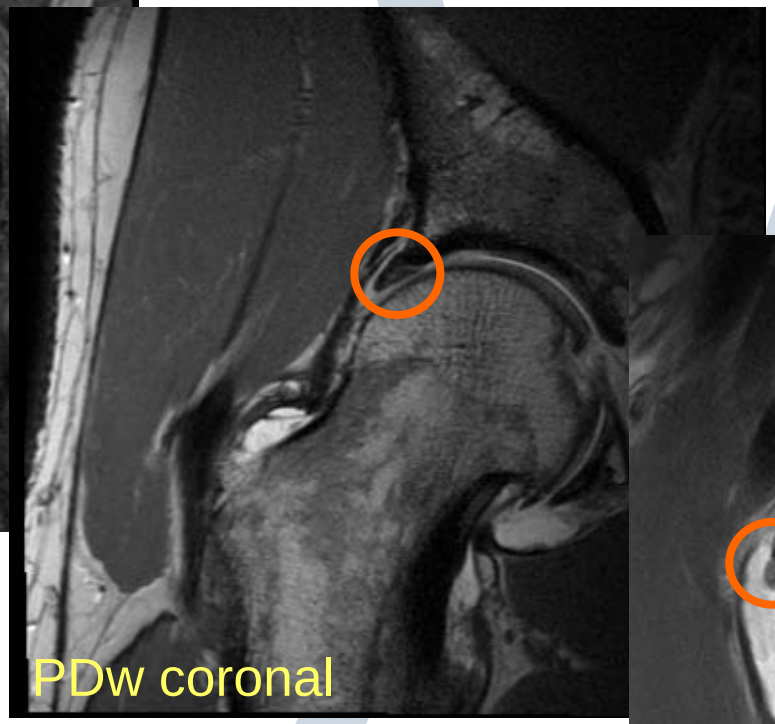

Läsion 3A nach Cerny*
=> Ablösung Labrum von Acetabulum

*Cerny et al. Radiology 1996

MR-Arthrographie der Hüfte

- Alternativen:
  - Indirekte MR-Arthrographie
  - MDCT Arthrographie

- Indirekte MR-Arthrographie
  - i.v. Gd-DTPA (0,2 ml/kg), dann 15 min Bewegung*
  - Sensitivität für Labrumrisse 88-100%*
  - Keine verbesserte Darstellung des Knorpels im Vgl. zur nativen MRT

*Zlatkin et al. AJR 2010; Pozzi et al. Hip Int 2009

Arthrographie der Hüfte

- Alternativen:
  - Indirekte MR-Arthrographie
  - MDCT Arthrographie
    - Direkte MR-Arthrographie signifikant überlegen*
    - Sensitivität/Spezifität für Labrumrisse*:
      MR: 100%/50% vs. CT: 15%/13%
- Welche Methode wann anwenden?
  - Direkte MR-Arthrographie Goldstandard
  - Indirekt, wenn Patient Gelenkpunktion ablehnt
  - MDCT nur bei MR-Kontraindikationen

*Perdikakis et al. Skeletal Radiol 2011

Formen des FAI

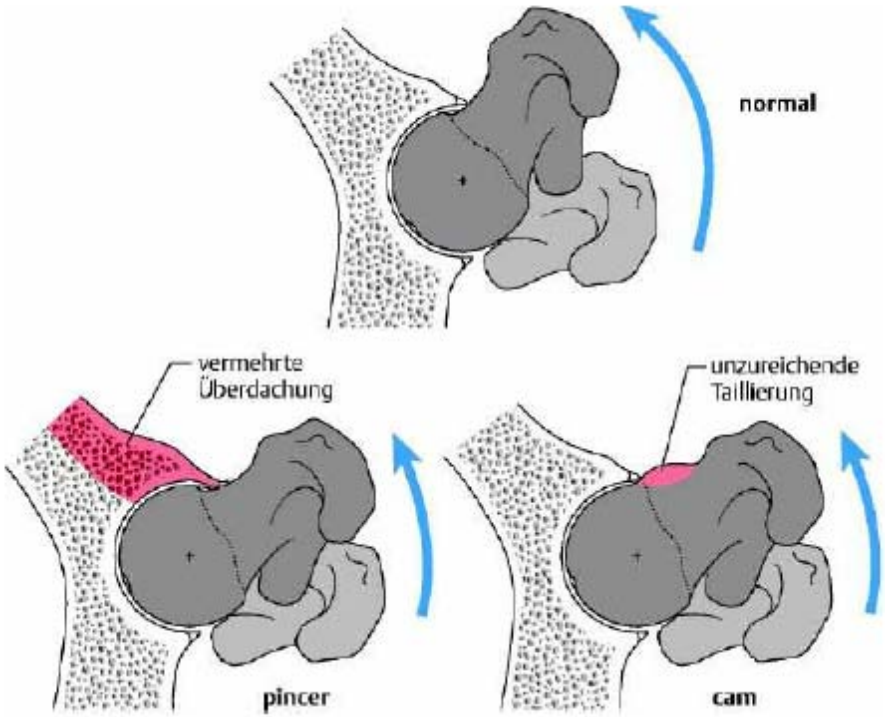

Labrumläsionen meist Folge einer primären Anomalie der Hüftgelenkmorphologie

Steppacher et al. Orthopädie und Unfallchirurgie up2date 2008

α-Winkel bei CAM-Impingement

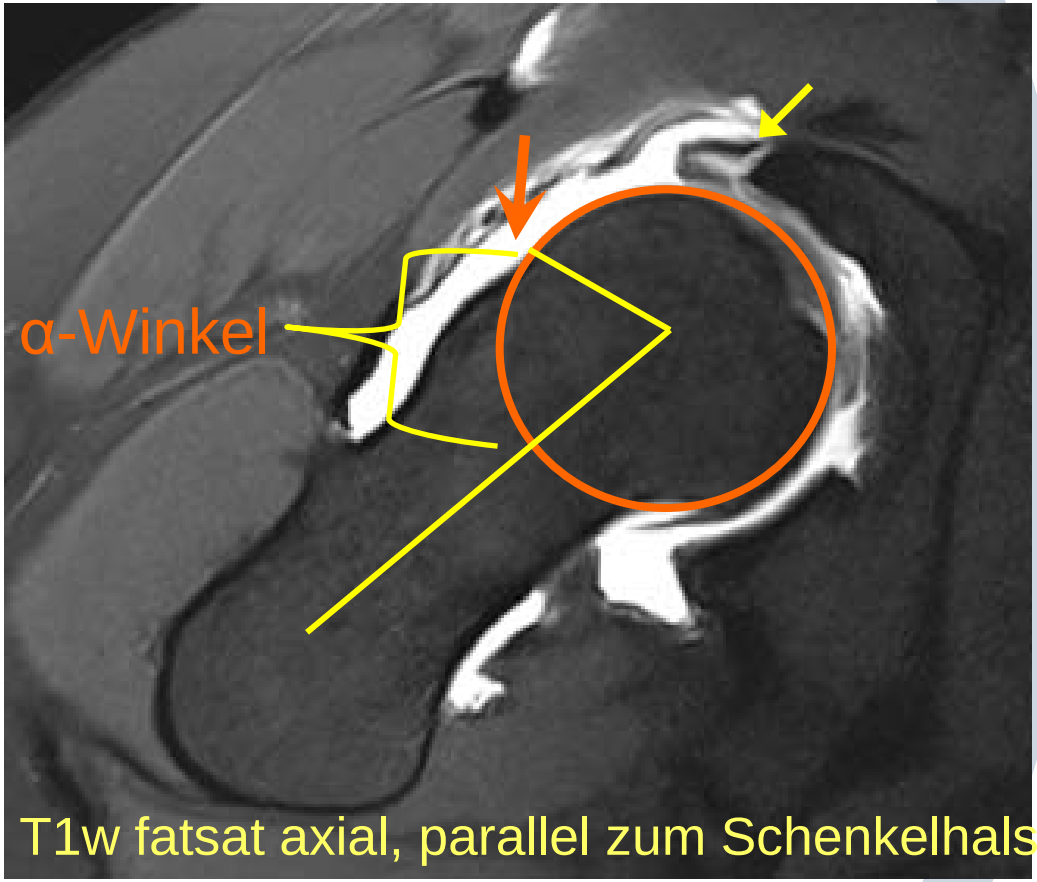

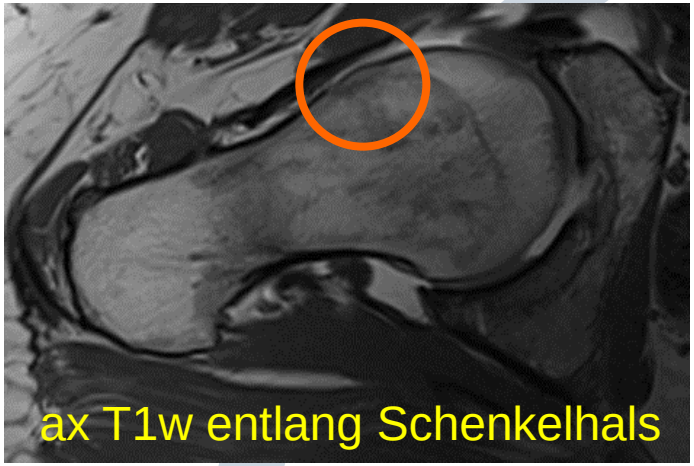

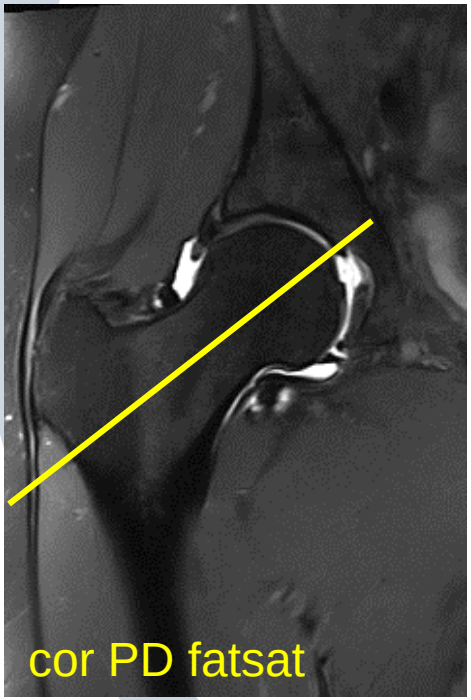

α-Winkel nach Nötzli: hier 75°

normal < 55°

Nötzli et al. J Bone Joint Surg Br 2002, Pfirrmann et al. Radiology 2006

Labrumschaden & FAI: Therapie

Ziel: Korrektur individuelle Pathoanatomie => keine zukünftige Schädigung von Labrum & Knorpel

- Offene Hüftluxation*
  - Alle FAI Pathologien, auch lateral & dorsolateral
  - Gute Gelenkvisualisierung mit 360° Exposition
- Hüft-Arthroskopie‡
  - *Lokalisierte* Pathologien anterosuperiorer Kopf-Hals-Übergang
  - Therapeutische Labrumresektion, -reduktion oder *kurzstreckige* Refixation

*Ganz et al. J Bone Joint Surg Br 2001; Botser et al. Arthroscopy 2011; ‡Byrd. Orthopäde 2006

ASK zur Labrumglättung

Normales Labrum

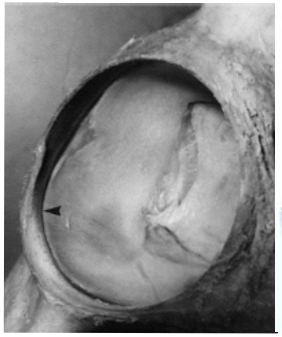

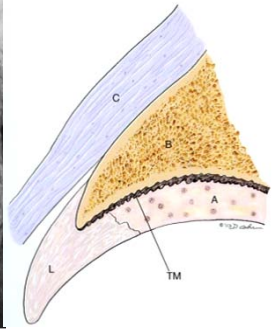

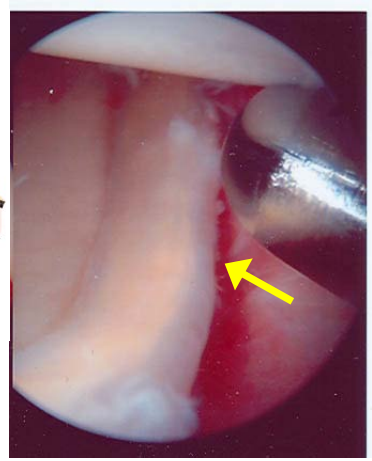

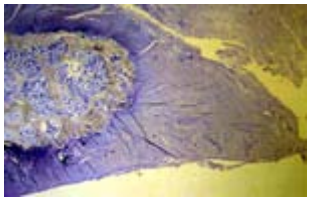

Labrum vor & nach Glättung

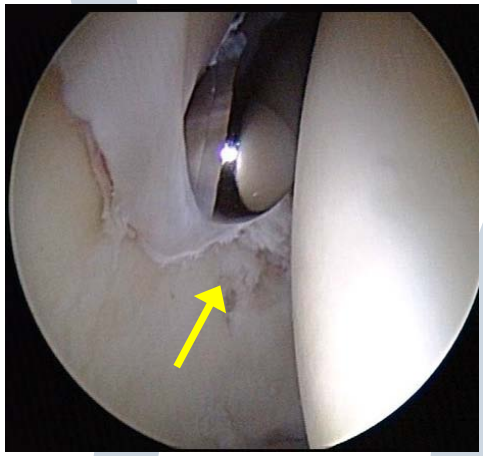

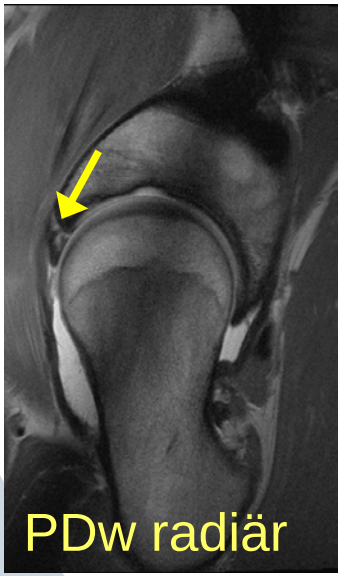

Nachteile der Hüft-ASK

- herabgesetzte intraoperative Übersicht
- verminderte Überprüfbarkeit der korrekten Resektion

=> Radiologe: post-ASK Erfolgsüberprüfung

CAM-Abtragung und Labrumglättung

Ergebnis der arthroskopischen Bump-Resektion

Ventromedialer (**a**), ventrolateraler (**b**) Kopf-Hals-Übergang

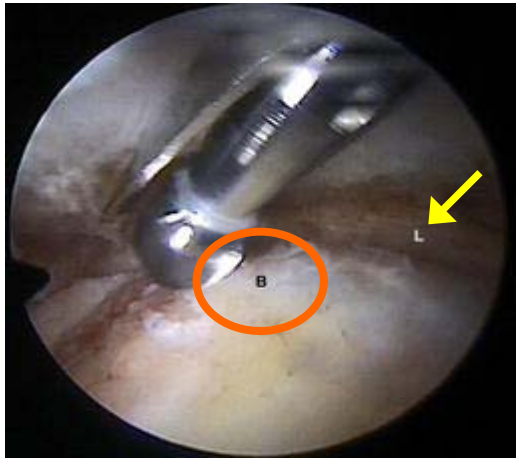

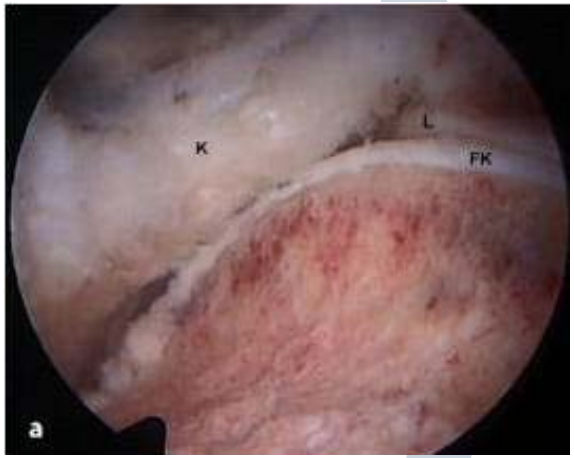

Röntgenverlauf prä- und postoperativ bei FAI Cam Deformität

57 J.,♂, CAM-Abtragung & Labrumglättung

Lauensteinaufnahme zeigt Bump-Abtragung am besten

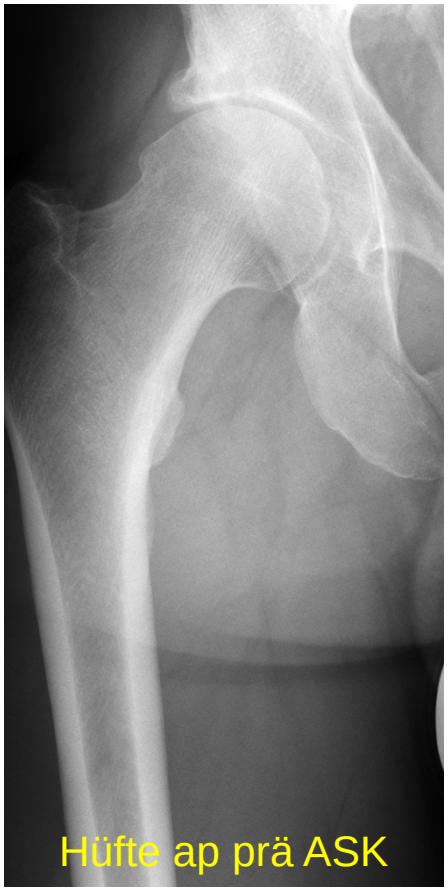

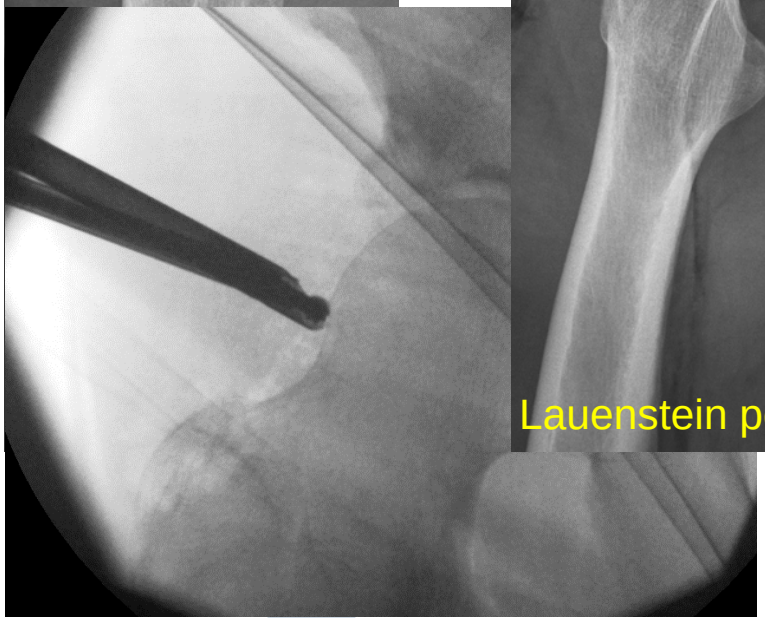

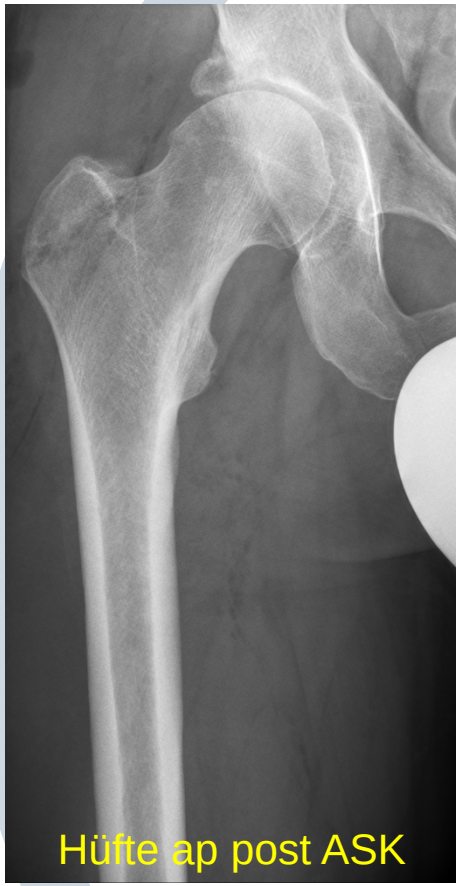

47 J., ♀, CAM-Abtragung & Labrumglättung

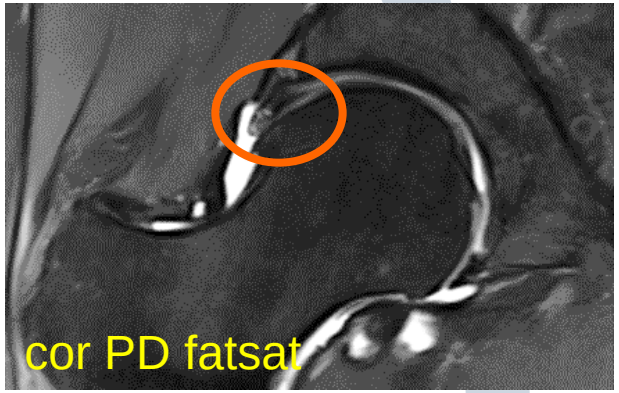

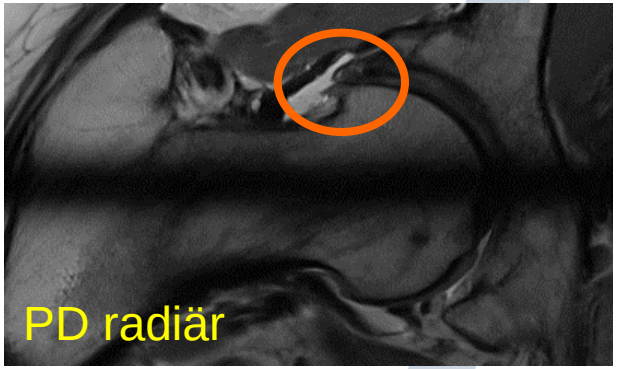

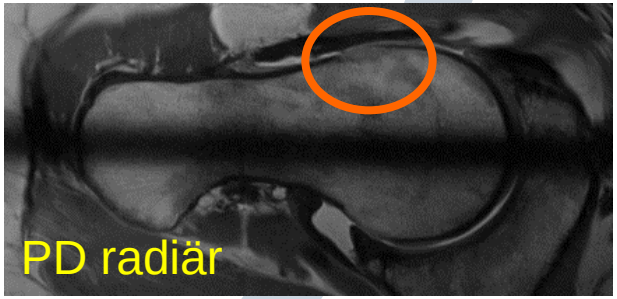

Behandlung der FAI Pincer Deformität

Röntgenverlauf prä-, intra- & postoperativ bei Pincer Deformität

Pincer-Impingement Behandlungsprinzipien

- Bei ventrolateraler „Über“-Überdachung => lokale Resektion => ASK
- Bei Coxa profunda bzw. zirkulär ossifiziertem Labrum acetabulare
  - Zirkuläre Trimmung
  - Exposition dorsomedialer Pfannenrand, Labrumvorder- & hinterhorn
    => Chirurgische Luxation

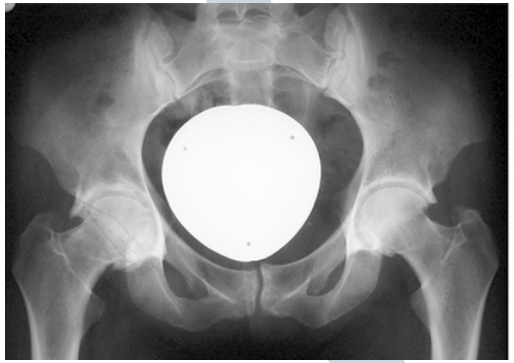

Fazit: Z.n. operativer Behandlung von FAI und Labrumpathologien

- Worauf kommt es an?
  - Taillierung des Kopf-Hals-Übergangs suffizient wiederhergestellt?
  - Übersehene Rest-Aspärizität (Rest-Bump)?
  - Progredienz der Knorpelschäden im Verlauf?
  - Korrekter Sitz der Anker nach Labrumrefixation?
  - Verbliebener freier Gelenkkörper nach ASK?
  - Neuer Labrumschaden?

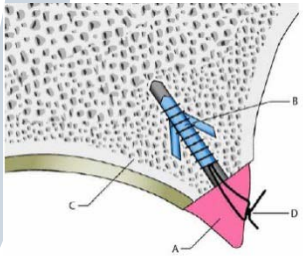

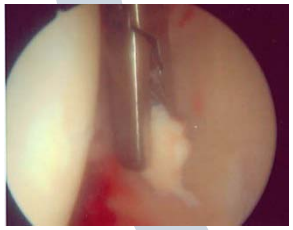

Themen

- Postoperative Hüftbildgebung bei Kindern
- Bildgebung vor und nach Hüftarthroskopie
- Bildgebung bei Hüftendoprothetik
- Interventionelle Radiologie am Hüftgelenk

Endoprothetik

- Zahl der Hüftersatz-OP & der gelenkerhaltenden Hüft-OPs steigt stetig
  - Mehr als 300.000 Gelenkersatzoperationen pro Jahr in Deutschland
  - 2008 Implantation von 158.000 künstlichen Hüftgelenken in Deutschland
- Indikationen *(keine harte Indikation‡)*
  - Arthrose *(degenerativ, posttraumatisch, dysplastisch)*
  - Hüftkopfnekrose
  - Schenkelhalsfraktur
- *Refresherkurs RK 307.3 am 31.5.13 um 9 Uhr*

*Pfeil et al. Dtsch Ärztebl Int 2011; 108: 463-468; ‡Günther. Dtsch Ärztebl 2013; 110: 749

Hüftendoprothesen: Übersicht 1

- Nach Verankerungspunkt
  - Oberflächenersatz
  - Schenkelhalsprothese
  - Totalendoprothese
    - Ersatz: Pfanne, Hüftkopf & Schenkelhals
- Nach Implantationstechnik
  - Zementiere Hüft-TEP
    - Osteopener Knochen, älterer Patient
  - Nicht zementierte Hüft-TEP
    - Jüngerer, aktiver Patient => leichter zu wechseln
- Sonderformen
    - Duokopfprothese, Tumorprothese, Revisionsprothese

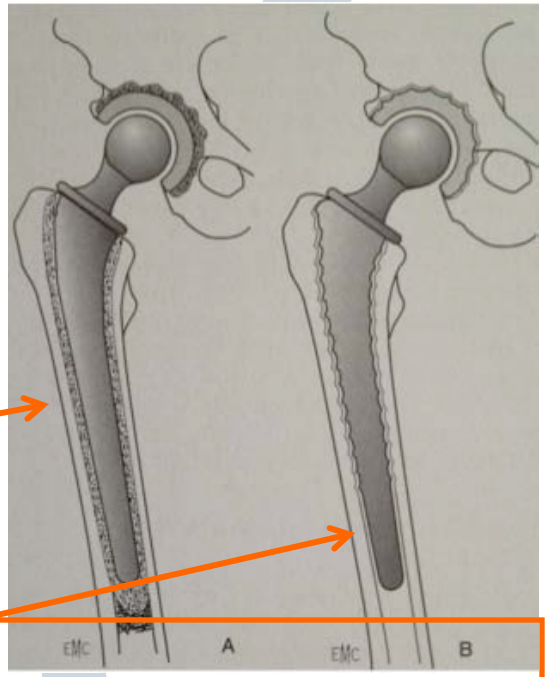

Mayerhoefer et al. Radiologe 2009

Hüftendoprothesen: Übersicht 2

- Gleitpaarung:
  - Keramik
  - Metall
  - Polyethylen

Zementfrei, Keramikkopf

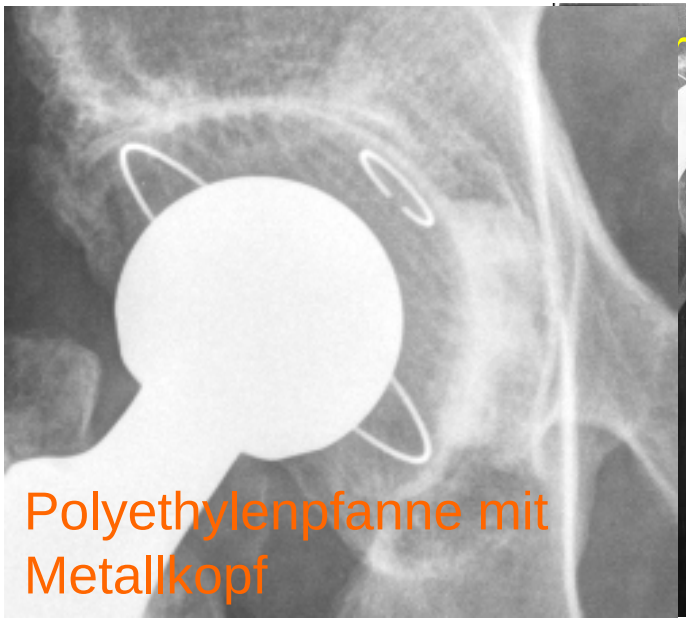

Polyethylenpfanne mit Metallkopf

rschiedene Materialien

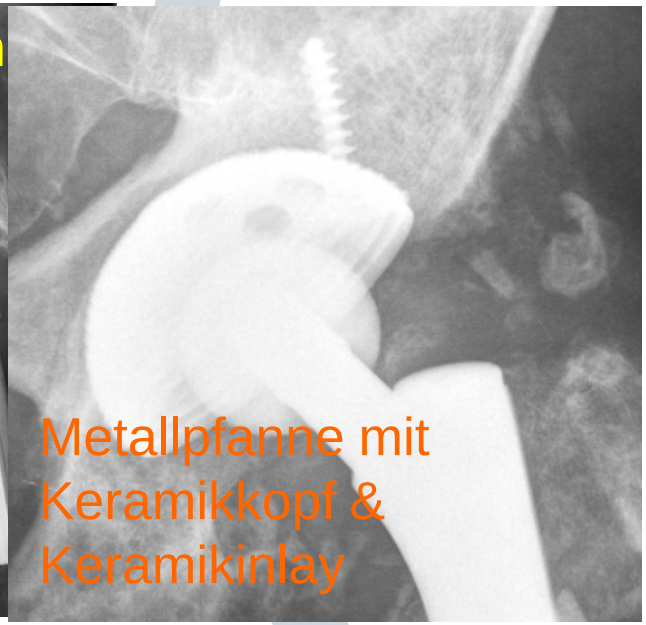

Metallpfanne mit Keramikkopf & Keramikinlay

Gleitpaarung Hüftkopf / Pfanne

PE-Pfanne/Keramik-kopf/zementiert

PE-Pfanne/Metallkopf zementiert/Schaft zementfrei

Metallpfanne/Metallkopf/ Keramikinlay/unzementiert

Direkte post-OP Beurteilung

- Direkte postoperative Komplikationen
  - Saumbildung
  - Fraktur
  - Fehlpositionierung
  - Prothesenluxation
- Beurteilung korrekte Prothesenlage
  - Inklinationswinkel der Pfanne: 35-45˚
  - Anteversion: 10-15˚
  - Komponenten unter oder überdimensioniert?

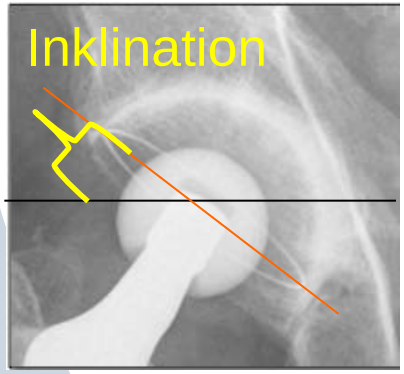

Mayerhoefer et al. Radiologe 2009

Probleme im Verlauf

Nicht direkt postoperative Komplikationen

- Lockerung *(septisch/aseptisch)*
- Inlayabrieb / Inlayversagen
- Infektionen
  - Frühinfekt (40%, bis 3 Monate post-OP)
    - => Erhaltungsversuch der Prothese
  - Spätinfekt (3 Monate bis meist 2 Jahre post-OP)
    - => Implantatwechsel (ein- oder zweizeitig)
- Heterotope Ossifikationen / PAO
- Pseudotumore / Abriebgranulome

Mayerhoefer et al. Radiologe 2009; Cahir et al. Clin Radiol 2007

Inlayversagen: 57 Jahre, ♀

Hinweis für Versagen

- Prothesenkopf nicht zentriert in Pfanne

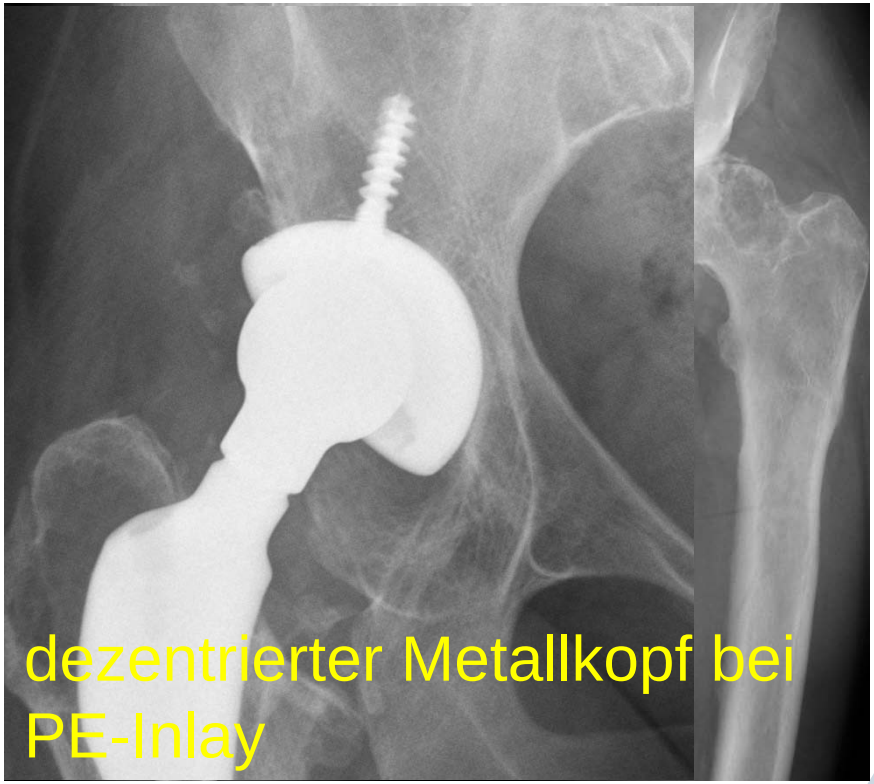

Komplikationen: Lockerung & Luxation

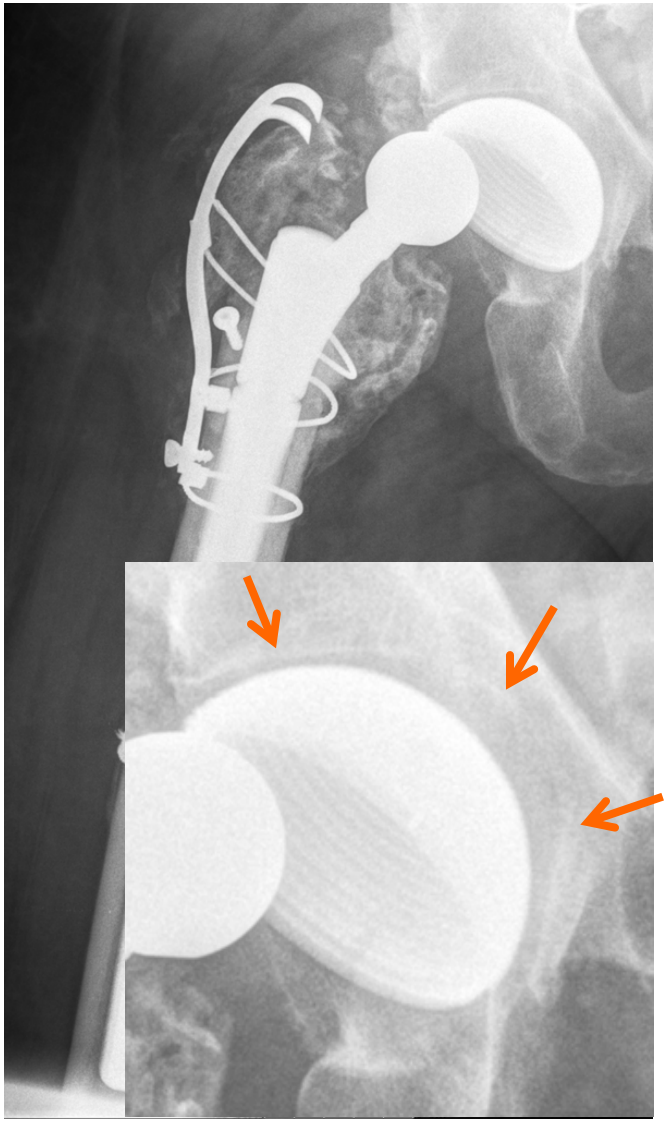

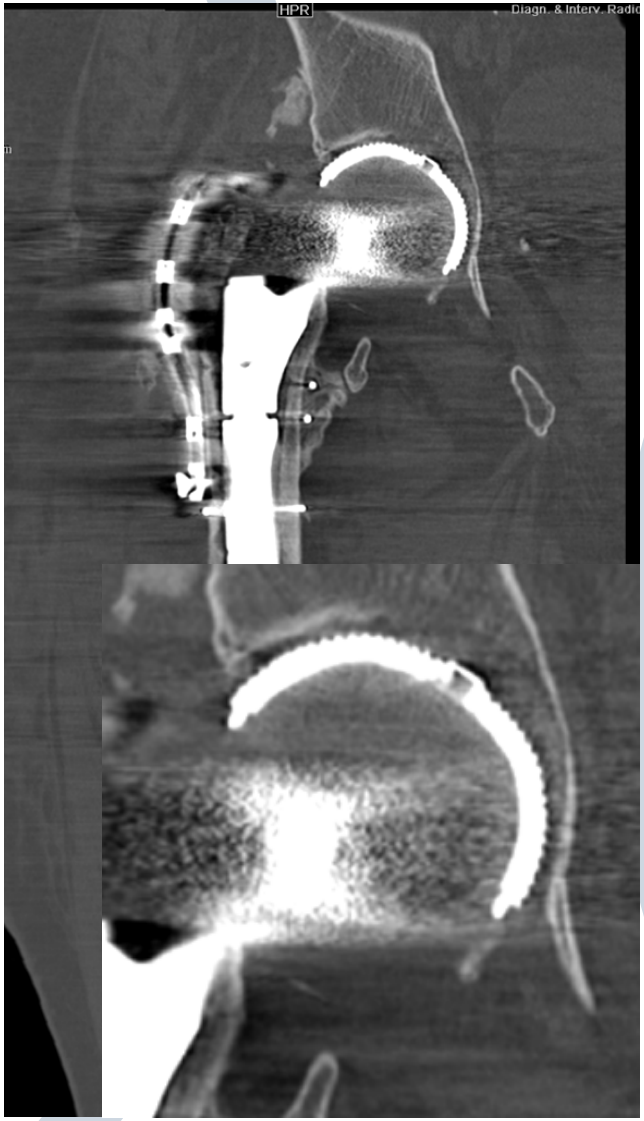

Schlüssel zur Diagnose

- Saumbildung
  - > 2mm
  - Progredienz
- Migration der Prothese
  - Einsinken des Schaftes
  - Protrusion der Pfanne

Fall 1: Lockerung zementierte Hüft-TEP

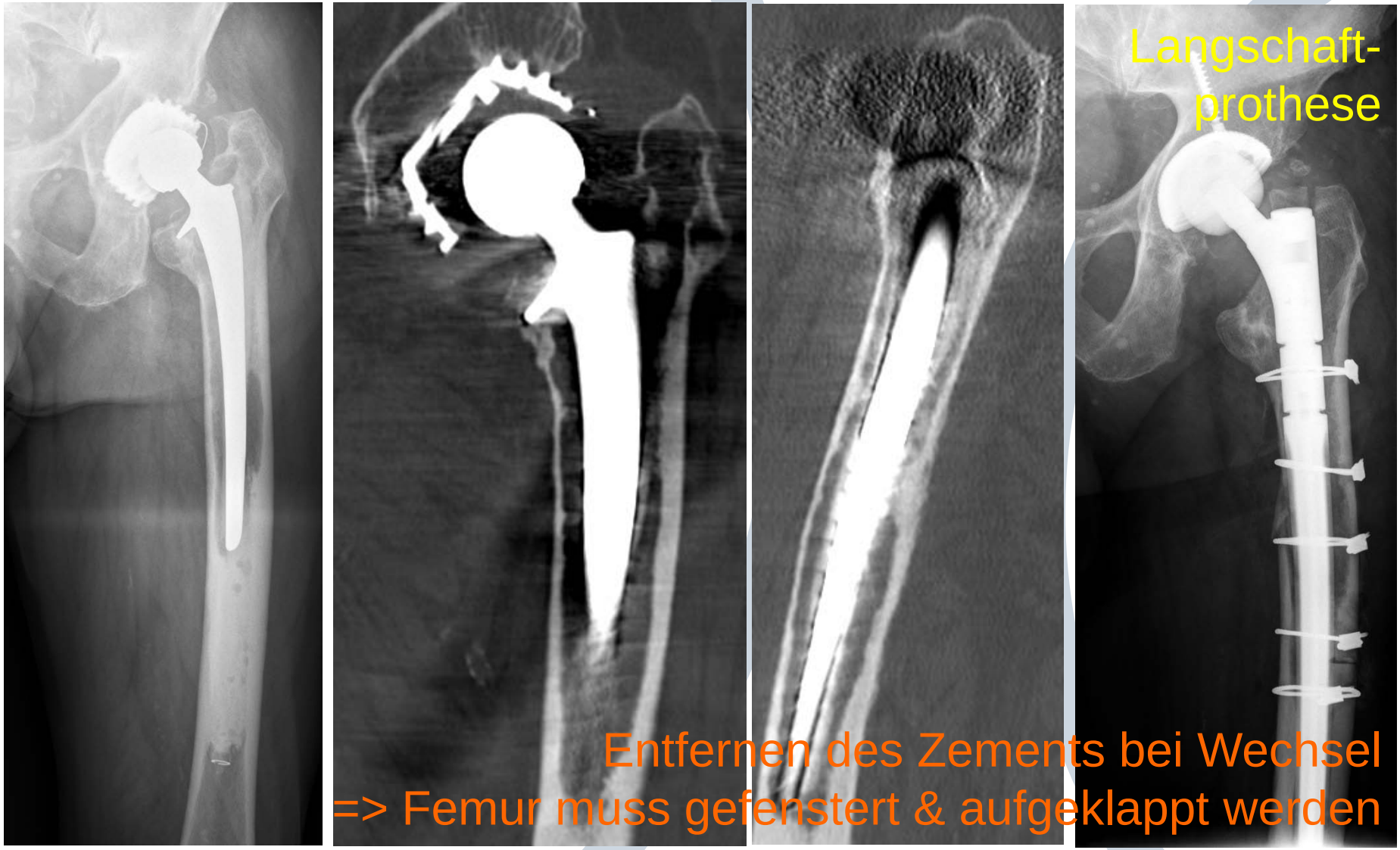

Entfernen des Zements bei Wechsel
=> Femur muss gefenstert & aufgeklappt werden

Fall 2: Lockerung bei Kappenprothesen

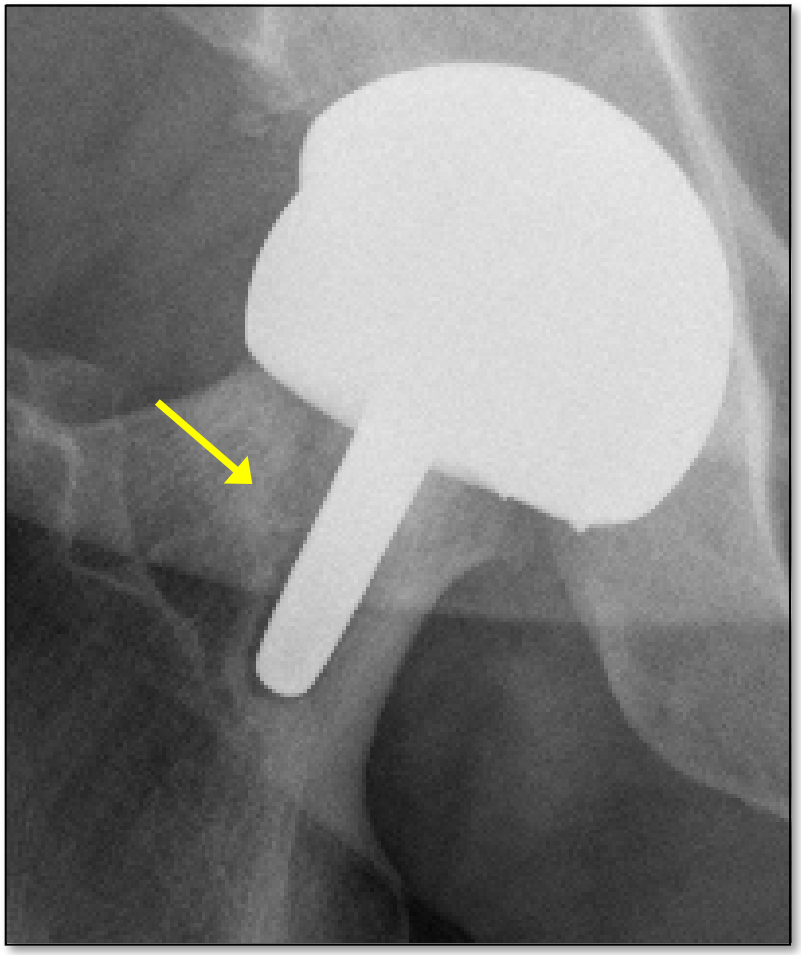

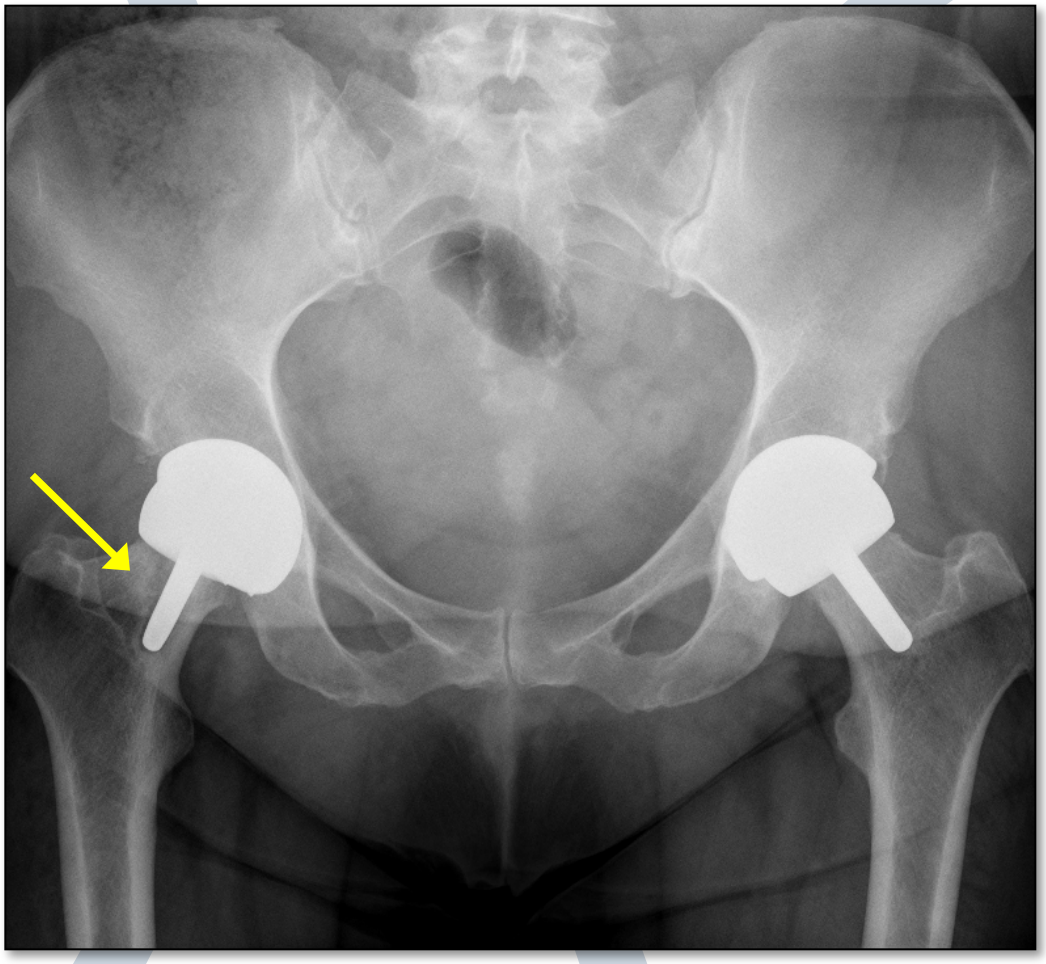

- Lockerung häufiger nach Kappenprothesen wegen rein spongiöser Verankerung

Komplikationen: Migration

- Pfannen- & Zementmigration (Protrusion) als Ausdruck der Lockerung

Komplikationen: Fraktur

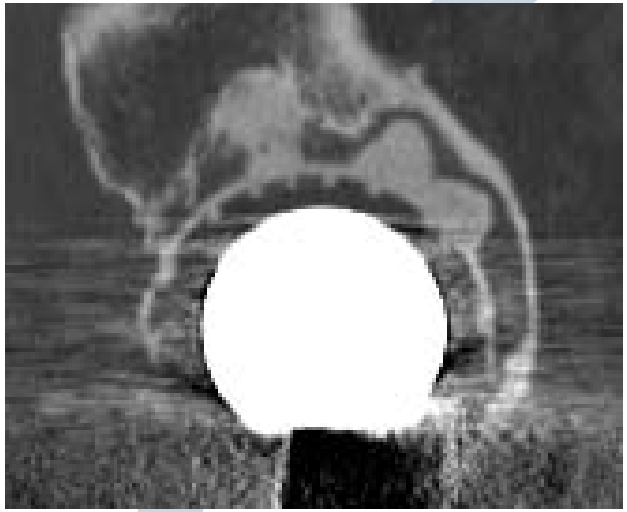

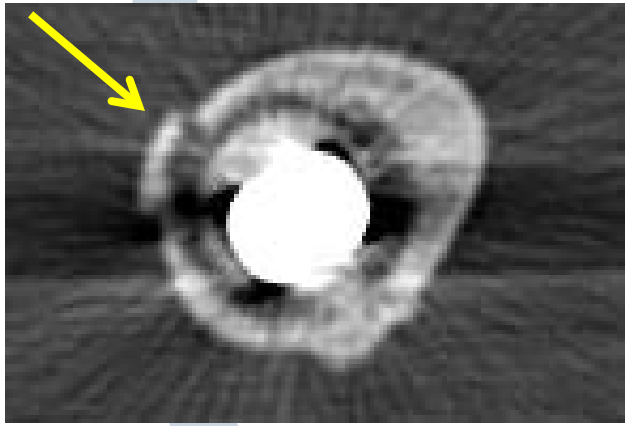

✓ Prädilektionsstellen für Frakturen: Pfanne, Schaft, Trochanter major => bei Zweifeln ergänzende CT

Komplikationen: Protheseninfekt

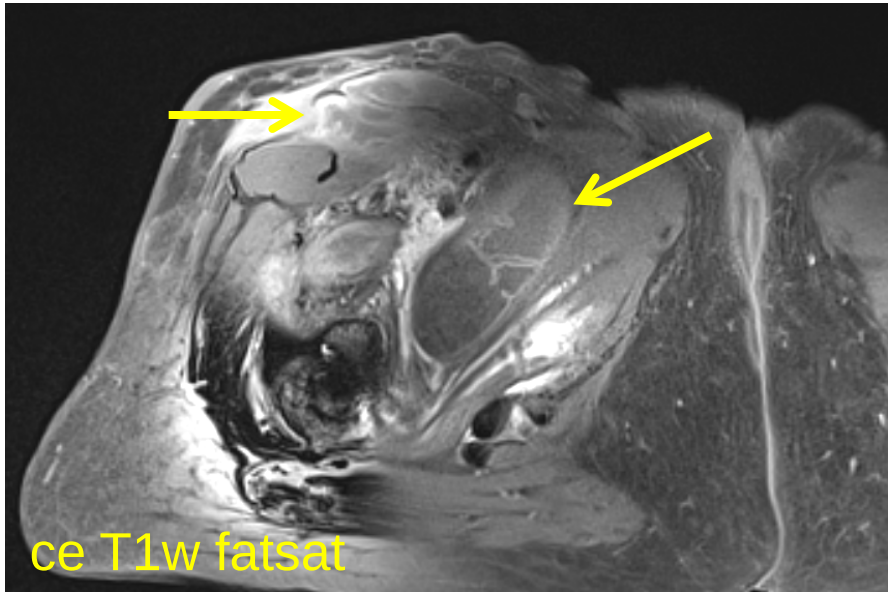

Superinfizierte Hüft-TEP

- Prävalenz: 0,5% der Patienten
- Risiko: Alter ↑, Immunsystem ↓
- In 15% hämatogene Infektionen
- Hat Entzündung Kontakt zur Prothese?

Pseudotumore

- ✓ Abriebgranulome bei Polyethyleninlay
- ✓ Synonyme bei Metall/Metall-Gleitpaarungen: Abriebgranulom, Pseudotumor, Zyste, ALVAL, ARMD
  - Metallionen i.S. ↑, meist ♀ ≤ 40 Jahre & TEP bds.
- ✓ Inzidenz 1-4%, 4-5 Jahre nach TEP-Implantation
- ✓ Häufig Ausdehnung in M. iliopsoas

Schlüssel zur Diagnose

- ✓ Raumforderung mit Verbindung zum Hüftgelenk/Prothese
- ✓ bei Metall/Metall-Gleitpaarung: solide Komponente oder Wand T2w ↓

Klassifikation bei Metall/Metall-Gleitpaarung‡

Typ 1: zystisch, Wand ≤ 3mm => geringe Symptome

Typ 2: zystisch, Wand ≥ 3mm

Typ 3: hauptsächlich solide => höchste Revisionsrate

Cahir et al. Clin Radiol 2007; Hayter et al. JMRI 2012; ‡Hauptfleisch et al. Skeletal Radiol 2012

Pseudotumore Fall 1: 62 Jahre, ♀

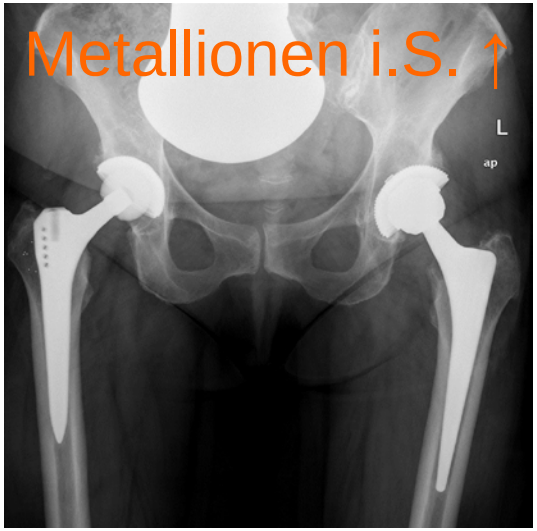

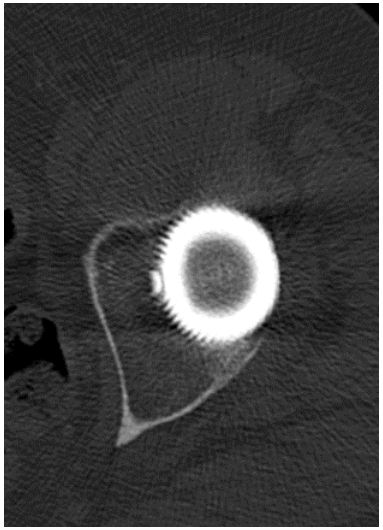

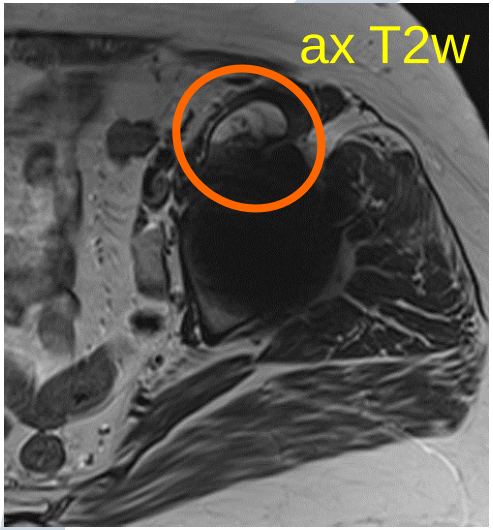

Abrieb induzierte Synovialitis & Erguss mit Entlastung in Iliopsoas Bursa (Typ 1 Pseudotumor)

Pseudotumore Fall 2: 71 Jahre, ♀

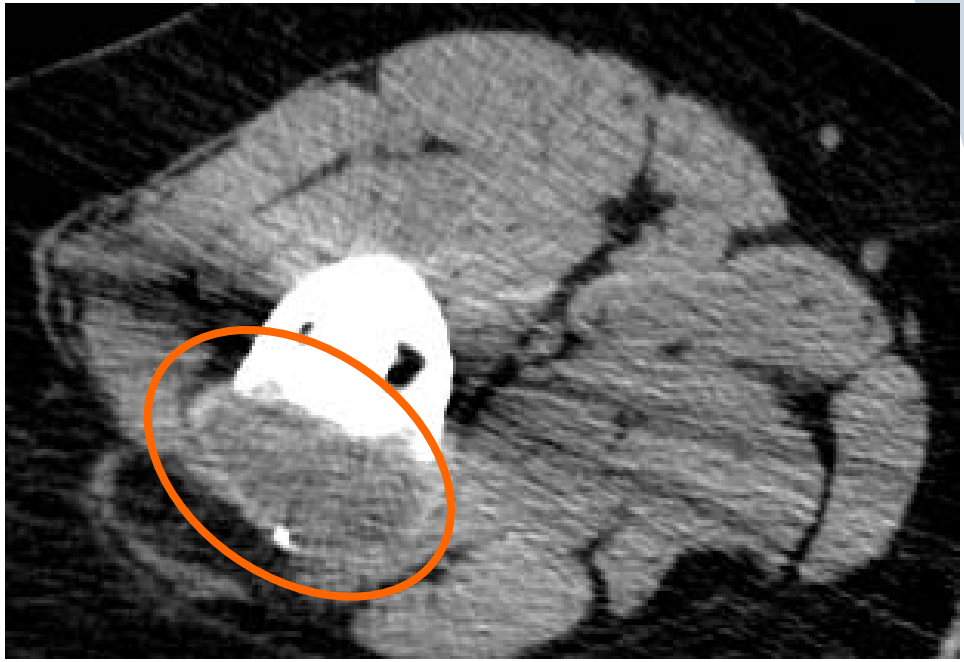

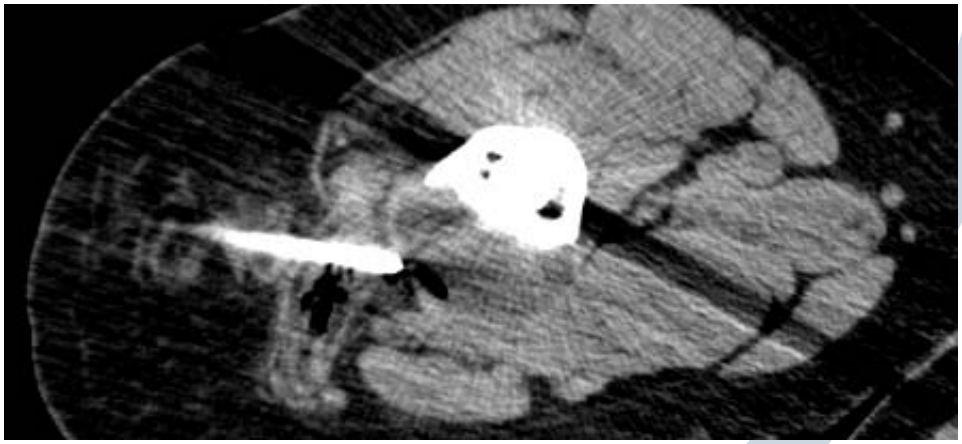

67 Jahre, ♀, Chondrosarkomresektion

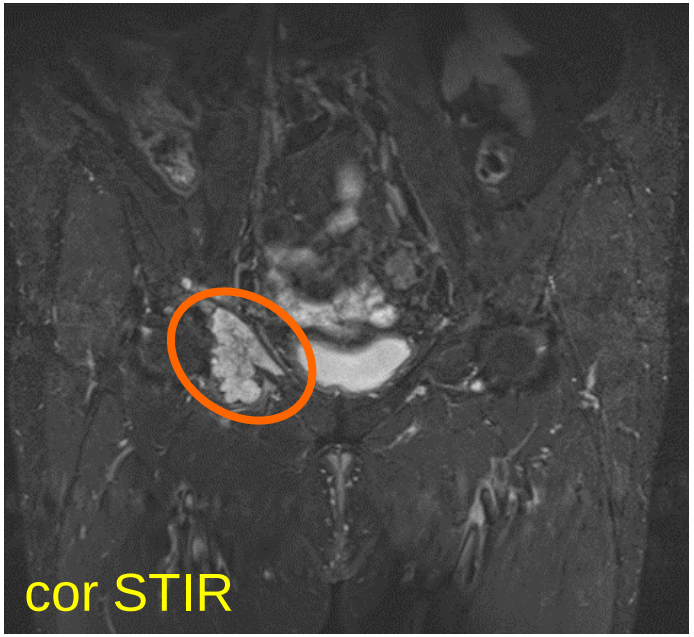

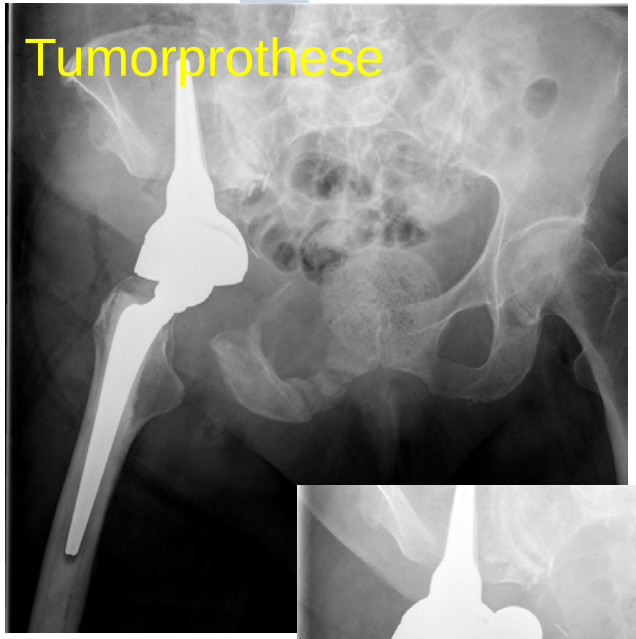

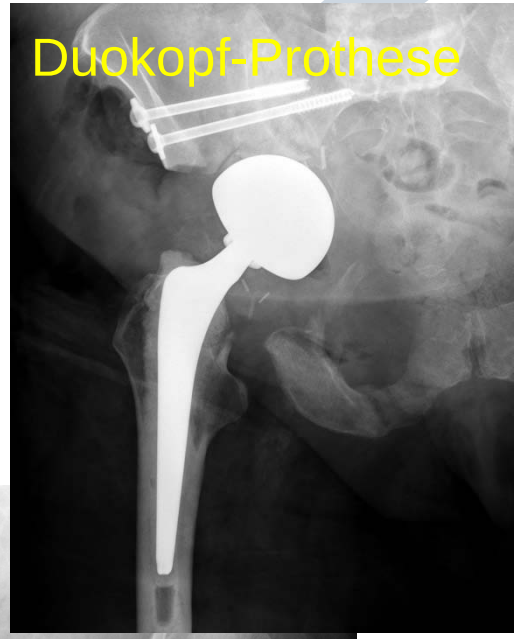

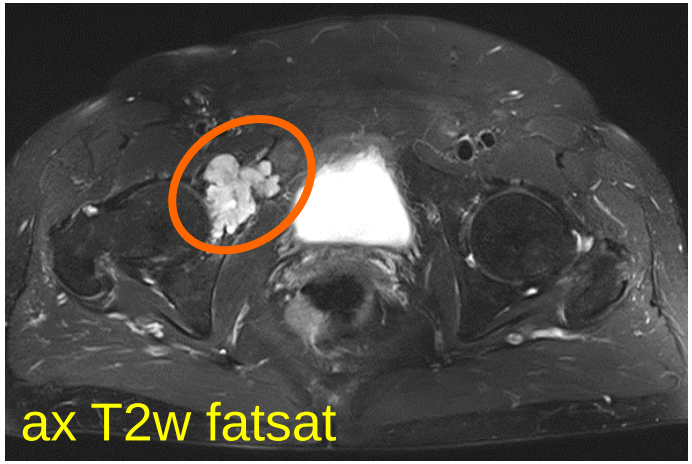

Komplikationen: Luxation, 84 Jahre, ♀

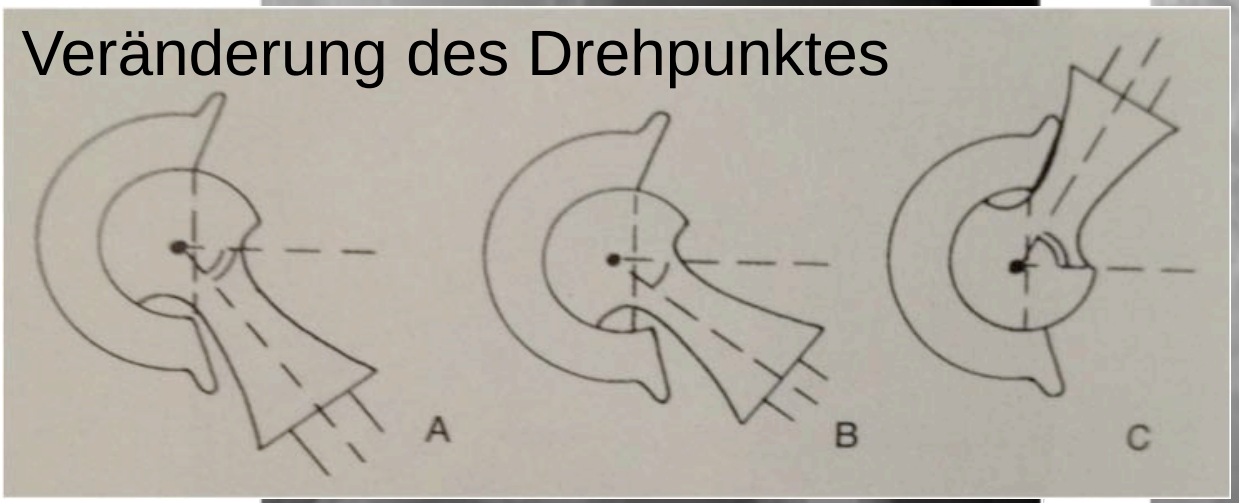

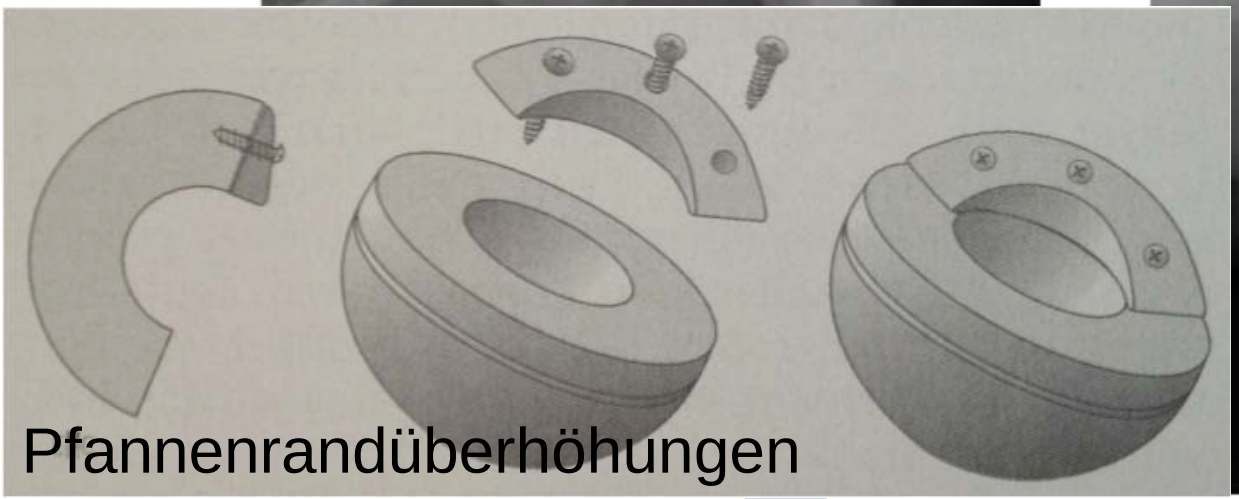

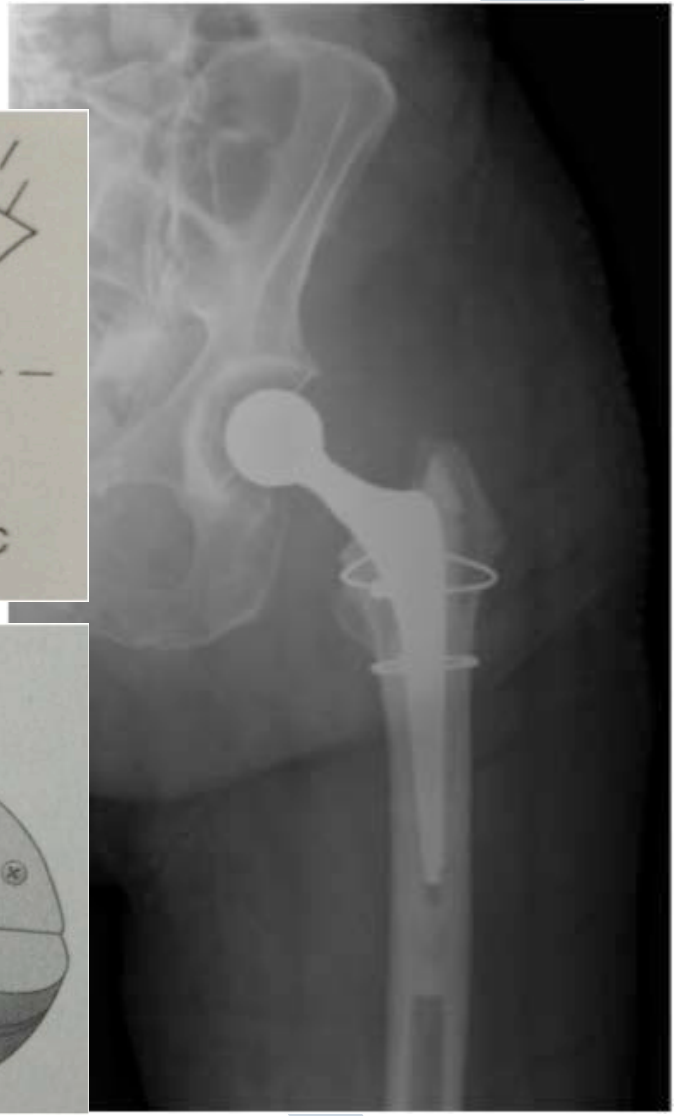

©Jacques Duparc, Chirurgische Techniken in Orthopädie & Traumatologie, Urban & Fischer Verlag 2005

Z.n. Hüftexartikulation bei Chondrosarkom

Stumpfneurom des N. ischiadicus (schmerzhaft in 3-5%)‡

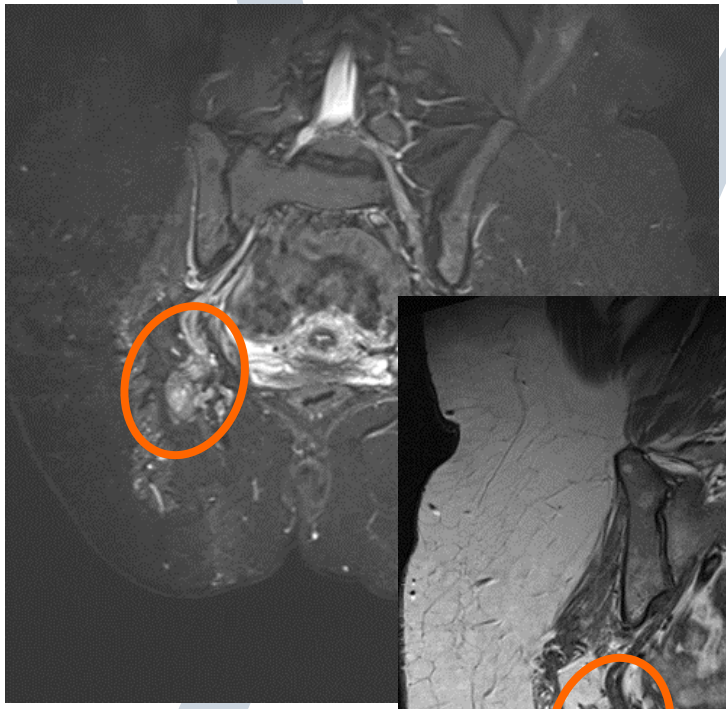

✓ Rolle der Radiologie:
Tumorrezidiv?, Neurome?,
Druckstellen?, Decubiti?

‡Henrot et al. Radiographics 2000; Ducic et al. Plast Reconstr Surg 2008; Stokvis & Coert. Ned Tijdschr Geneeskd 2011

Hetereotope Ossifikationen / PAO

- Inzidenz 50%
- 70% der Patienten sind asymptomatisch

=> Risiko erhöht für PAO

- DISH, M. Parkinson, M. Paget, M. Bechterew, vorangegangene PAO

Brooker Grade I-IV

- Knocheninseln im Weichgewebe
- Osteophyten vom Becken oder Femur ausgehend
- Wie II aber mit weniger als 1 cm Abstand
- Komplette knöcherne Ankylose

Brooker et al. J Bone Joint Surg Am 1973

Morbus Parkinson, wiederholte Stürze

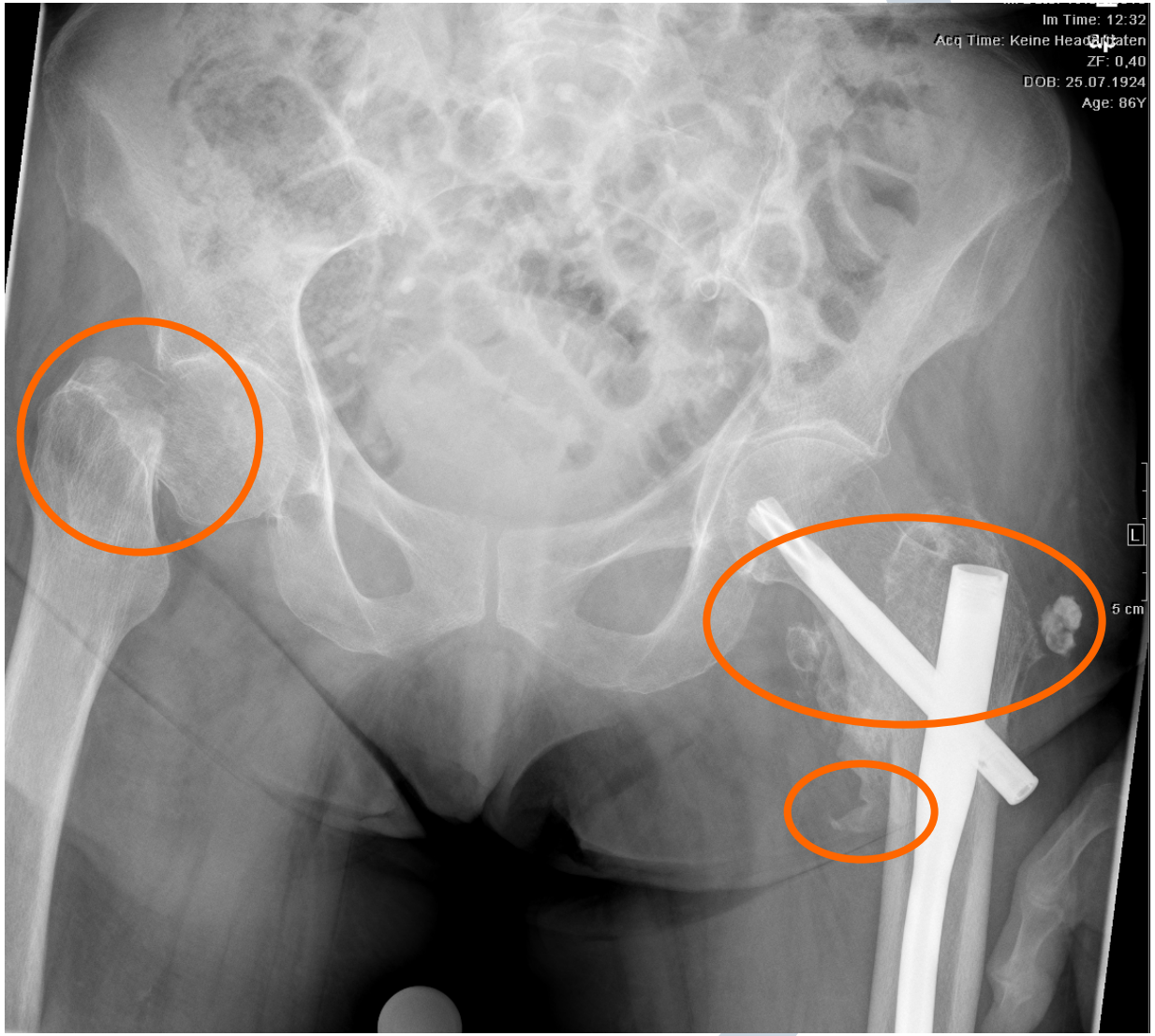

- ✓ Knocheninseln im Weichgewebe
- ✓ Ossärer Sporn vom Femur ausgehend mit ≥1 cm Abstand

=> Brooker Grad II

Hüftdysplasie links, Z.n. Infekt

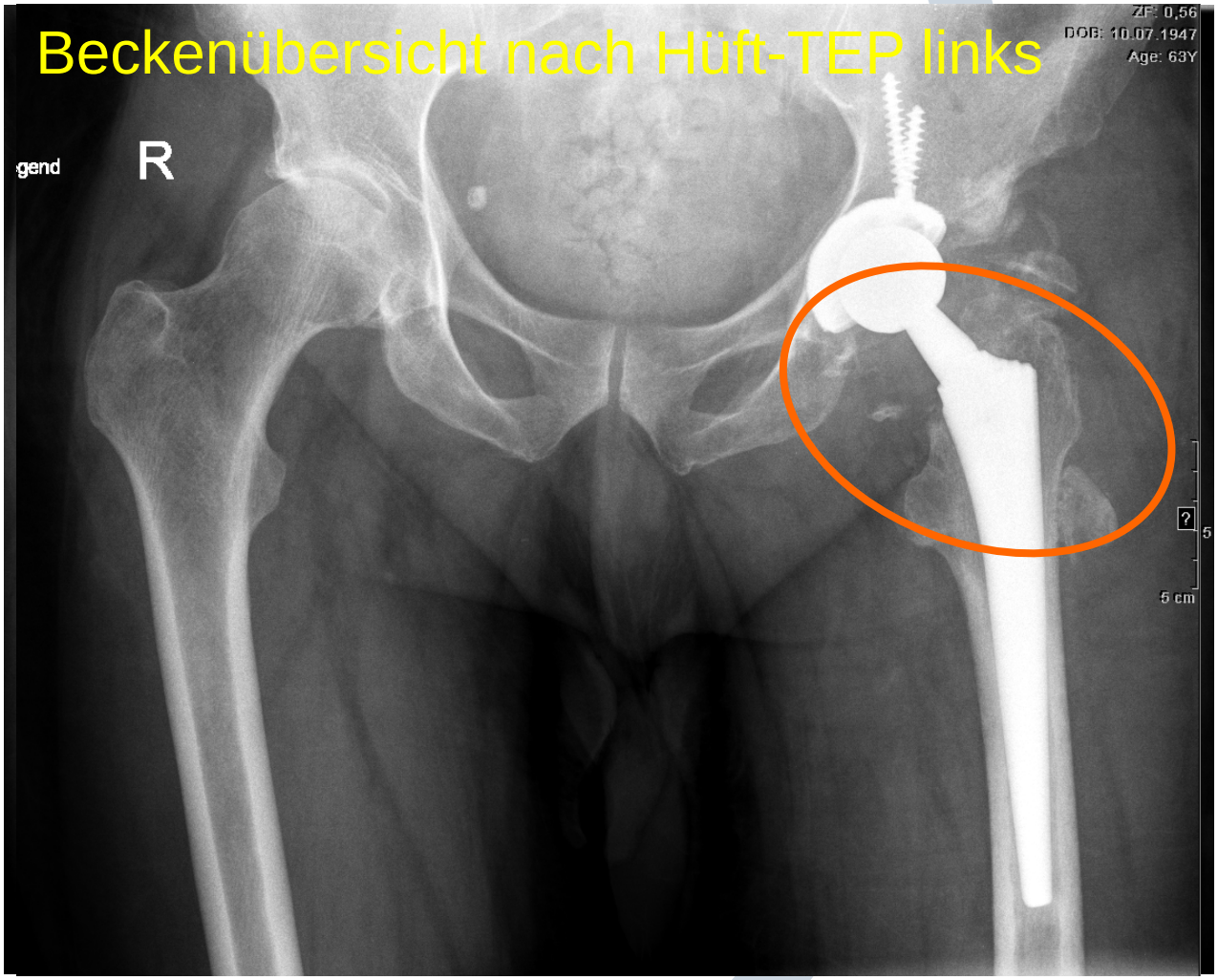

- ✓ Ossäre Sporne vom Femur & Becken ausgehend
- ✓ <1 cm Abstand der opponierenden Knochen

=> Brooker Grad III

64 Jahre, ♂, Paraplegie, PAO Grad IV

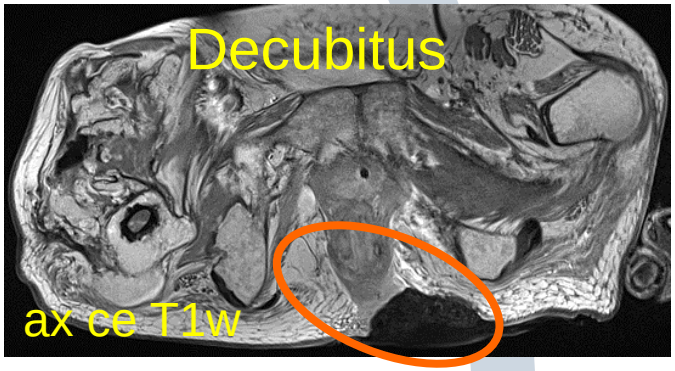

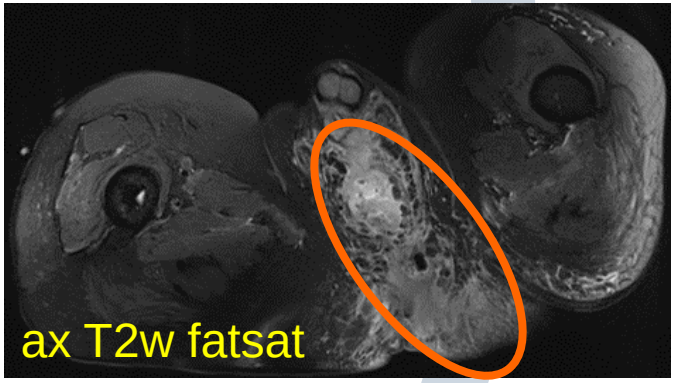

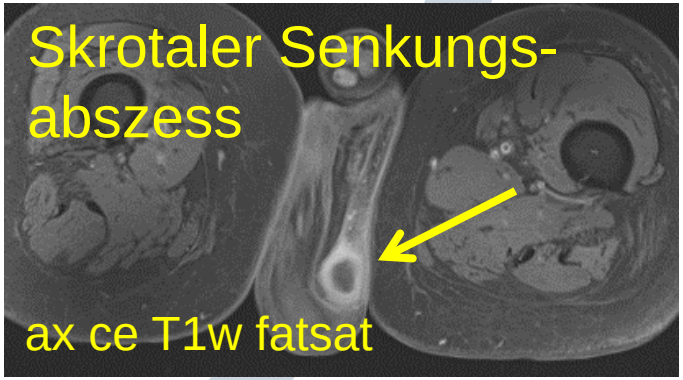

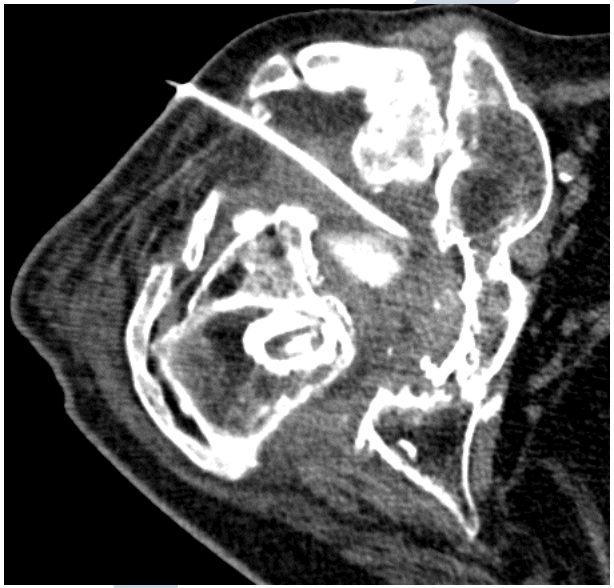

Probleme im Verlauf

- Wann Röntgen?
  - Basisdiagnostik, Implantatlage? Fraktur? Lockerung? Weichteilverknöcherungen?
- Wann CT?
  - unklarer Röntgenbefund, acetabuläre Frakturen?
- Wann Sonographie?
  - Gelenkerguss? post-OP Serom? (inkl. Punktion)
- Wann MRT?
  - Infektion? Tumorrezidiv? Pseudotumore?

Mayerhoefer et al. Radiologe 2009; Barron. Clin Radiol 2007; Cahir et al. Clin Radiol 2007

Themen

- Postoperative Hüftbildgebung bei Kindern
- Bildgebung vor und nach Hüftarthroskopie
- Bildgebung bei Hüftendoprothetik
- Interventionelle Radiologie am Hüftgelenk

Osteoidosteom (OO) & Osteoblastom

- ✓ Altersgipfel im 2. Lebensjahrzehnt
- ✓ Schmerzen sprechen auf NSAR & Salicylsäure an
- ✓ (Juxta)Artikuläre Lage: 19% der Fälle, Hüftgelenk: 5%
- ✓ Zentrale Aufhellungszone (Nidus) in CT
- ✓ Nidus gut vaskularisiert in KM-verstärkter MRT
- ✓ Starke perifokale Sklerosezone in CT
- ✓ Thermokoagulation (RFA) gut möglich
- ✓ Läsion ≥ 1,5 cm => Osteoblastom (OB)

Schlüssel zur Diagnose

- ✓ Radioluzenter Nidus in Sklerosewolke
- ✓ Zentrale Kalzifizierung möglich
- ✓ Nidus in T2w ↑, kräftige KM-Aufnahme

Omlor et al. Orthopäde 2012; Rehnitz et al. Eur J Radiol 2012

Radiofrequenzablation

- Erstbeschreibung 1992[1]
- Schritt 1: Knochenzugang
- Schritt 2: Erreichen des Nidus
- Schritt 3: Einführen der Ablationselektrode
- Schritt 4: Platzierung der aktiven Spitze im Zentrum des Nidus
- Schritt 5: Anschluss an den RFA-Generator
- Schritt 6: Ablation (90° C, > 4 min, in domo 7 min)

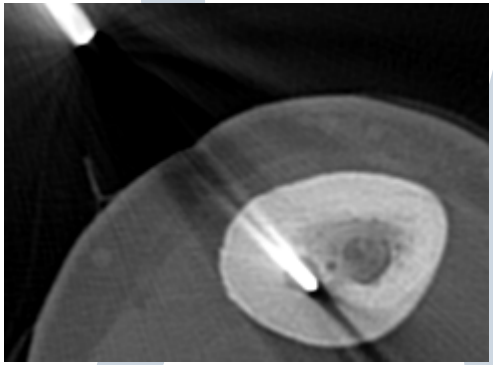

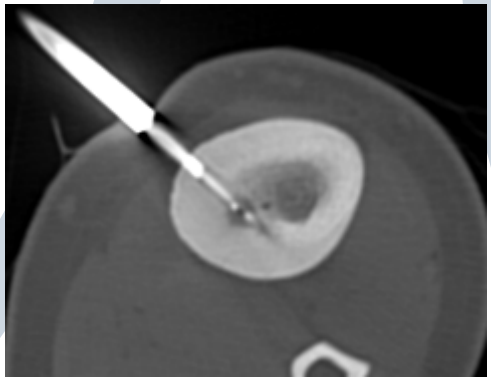

[1]Rosenthal DI et al. Radiology 1992; 183:29-33

Radiofrequenzablation: Artikuläre Tumoren

- Erfolgsraten wie an anderen Lokalisationen

➢ [1]Mylona et al.: 91,3% (21/23), 14 Tumoren in Wirbelsäule oder artikulär

➢ [2]Rehnitz et al.: 96,1%, artikuläre Lage 15/77, Hüftgelenk: 4 Fälle

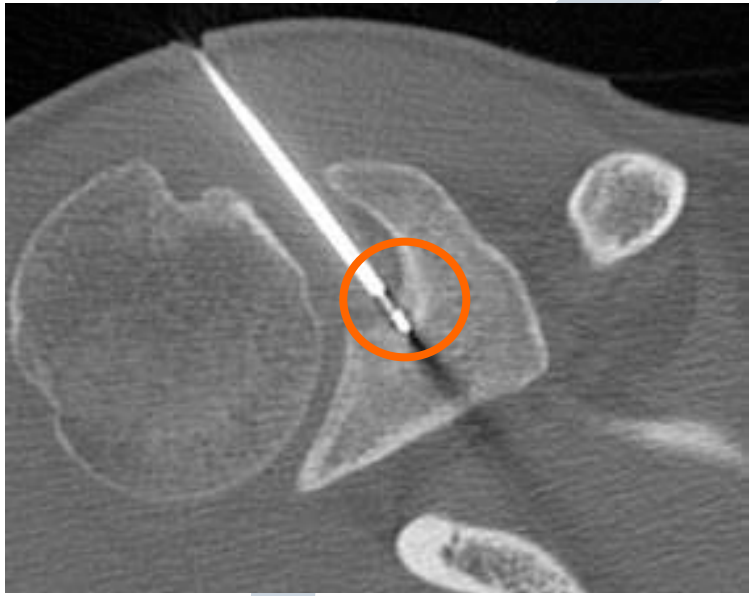

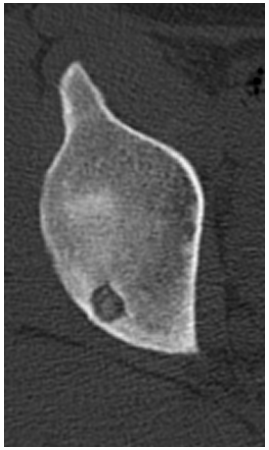

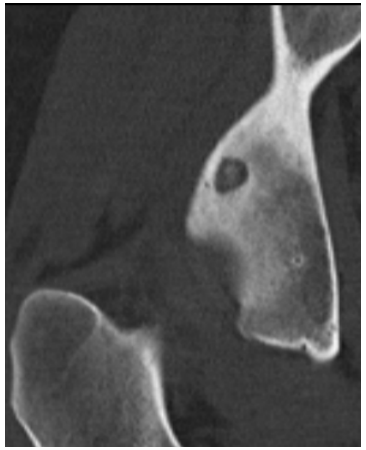

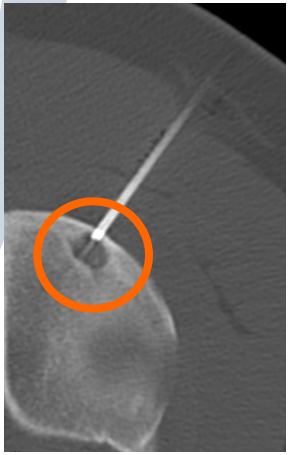

[1] *Mylona et al. Skeletal Radiol 2010; 39:443–449*

[2] *Rehnitz et al. Eur J Radiol 2012; 81:3426-3434*

Acetabuläres Osteoblastom (OB)

Mädchen, 8 Jahre

2 cm OB im Acetabulum

Technik:

- Nadelplatzierung parallel zum Knorpelüberzug
- MPR zur Bestätigung der zentralen Nadelposition
- 2 Ablationen
- 1 cm aktive Spitze

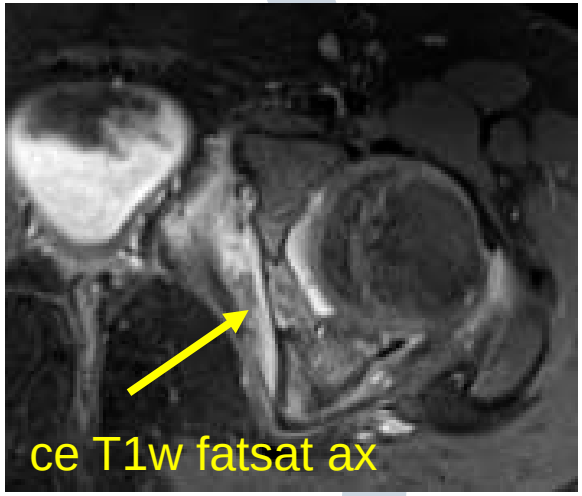

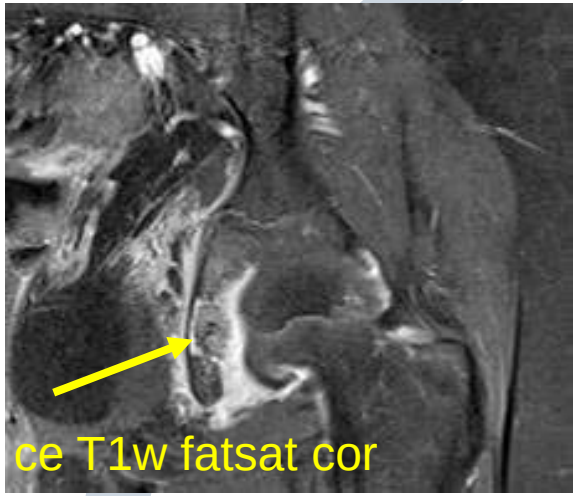

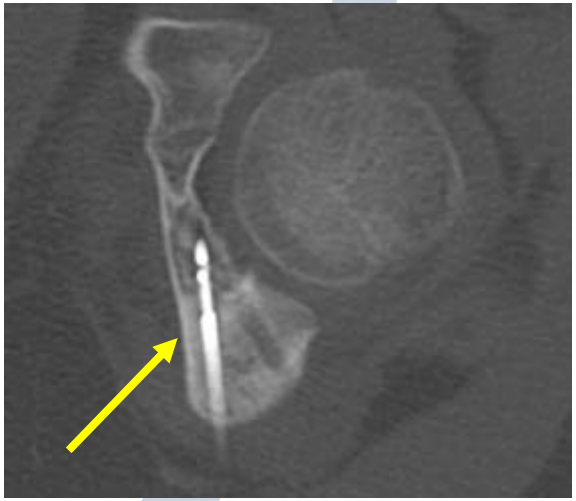

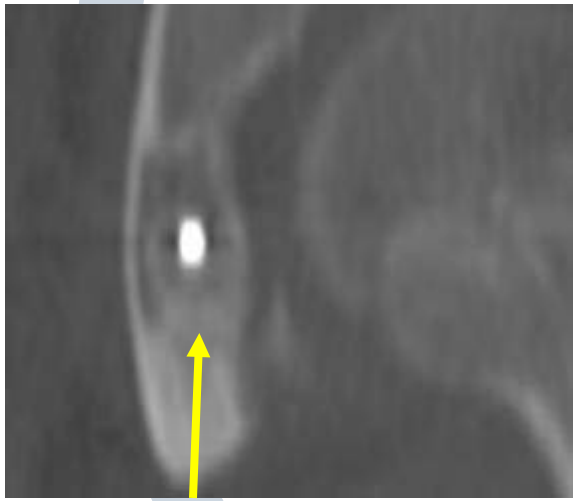

Verlaufsbilder artikuläres OO

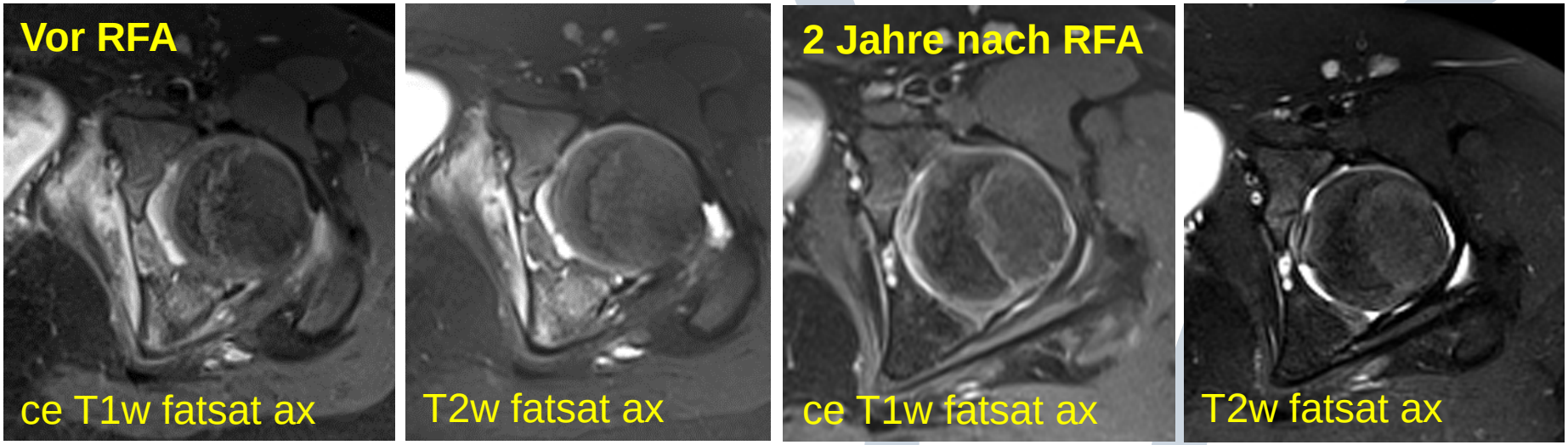

Z.n. RFA: Worauf kommt es an?

- Klinik entscheidend
- MRT: KM-Verhalten & T2-Signal korreliert nicht mit klinischem Ergebnis*
- Bei neuer Symptomatik => neuer Nidus?

*Rehnitz et al. Diagn Interv Radiol 2013

Zusammenfassung

Postoperative Hüftgelenksdiagnostik

- Diverse Therapieformen kennen
- Bildgebung muss fokussiert sein
  - Enger Dialog von Kliniker & Radiologen
  - Korrelation des Befundes mit Symptomatik

- Empfohlene Literatur

  - Carty et al. 2011; Semin Musculoskelet Radiol 15:357-371
  - Mayerhoefer et al. 2009; Radiologe 49: 419-424
  - Steppacher et al. 2008; Orthopädie & Unfallchirurgie up2date 3: 215-232
  - Hayter et al. 2012; J Magn Reson Imaging 35:1013-1025

Cui honorem, honorem !

Vielen Dank dem Ortho-Rad Team & folgenden Personen!

Universitätsklinikum Heidelberg

Jost K. Kloth

Christoph Rehnitz

Stefan Kinkel

Sebastian Müller

Eva v. Stillfried

Nikolaus Streich

Holger Schmitt

Vielen Dank für Ihre Aufmerksamkeit!





MarcAndre.Weber@med.uni-heidelberg.de

36 Jahre, ♂, Labrumriss & Iliopsoas Bursitis

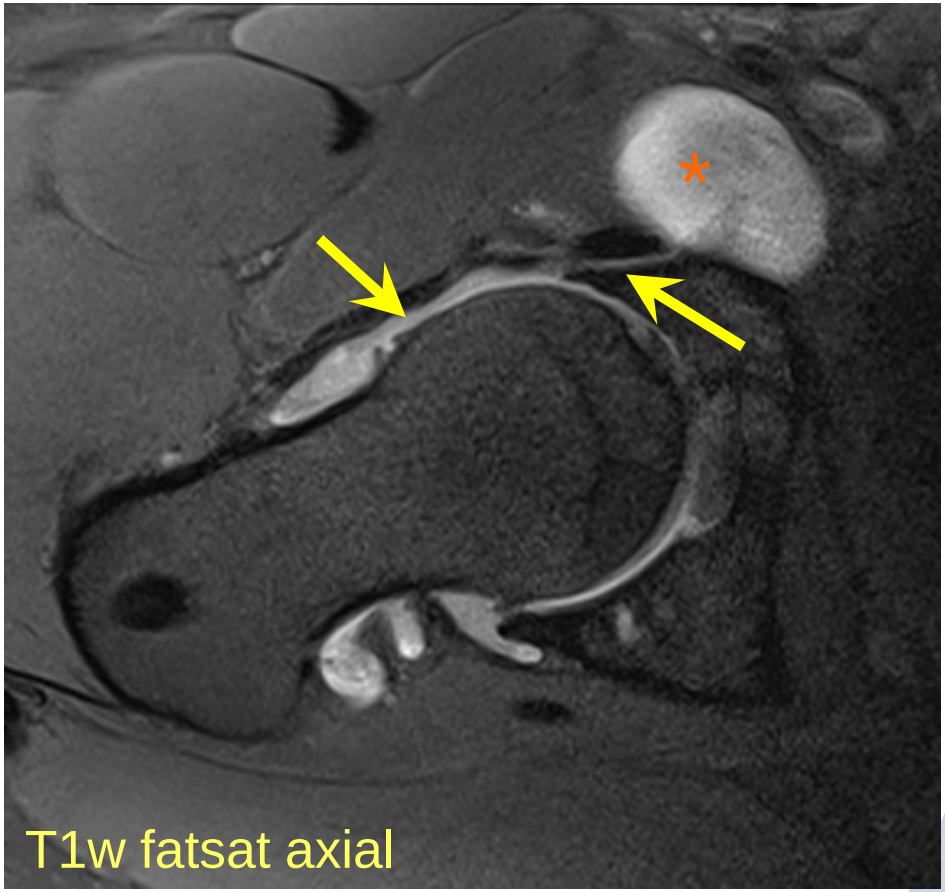

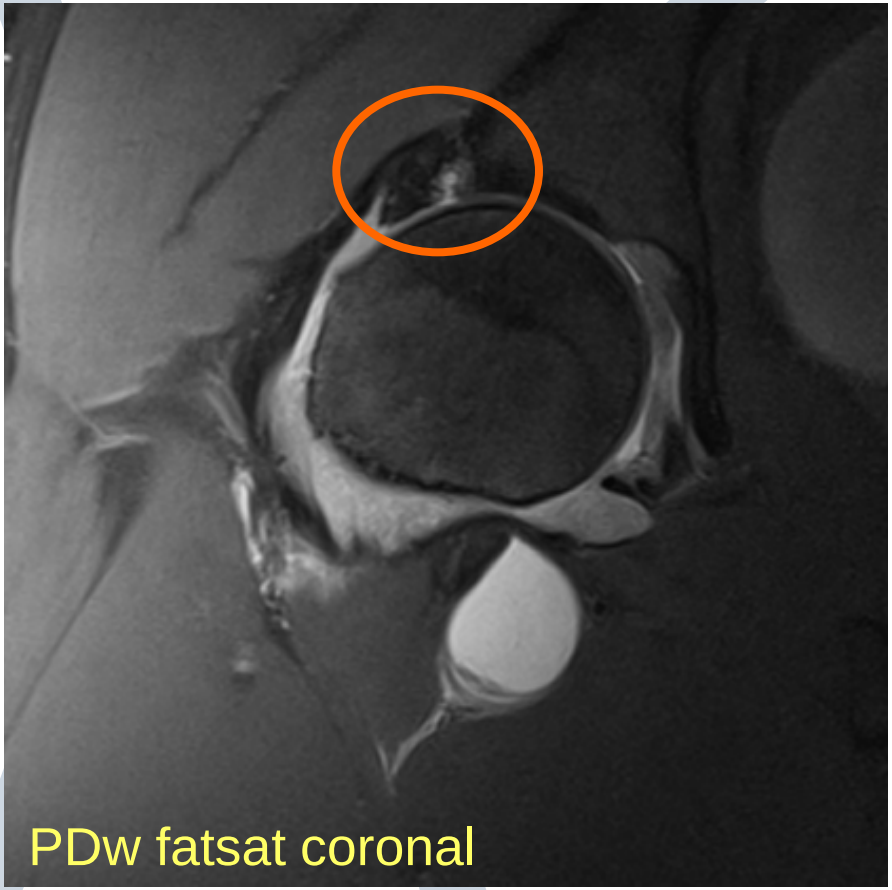

- Kommunikation zw. Iliopsoas-Bursa und Gelenk bei 10-15%
- Cam-Impingement begünstigt Labrumpathologie
- Anterosuperiorer Quadrant typischer Ort der Labrumläsion
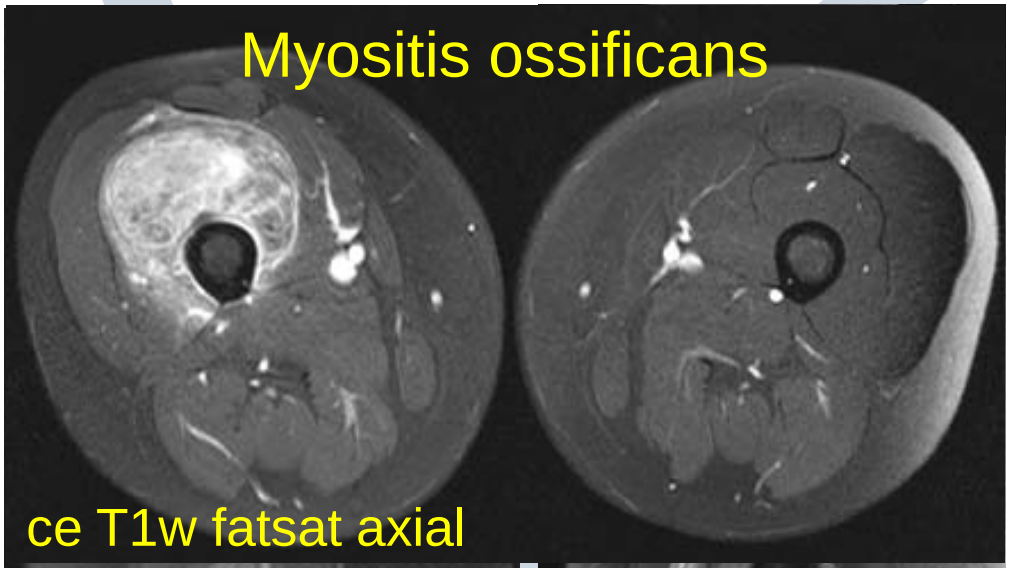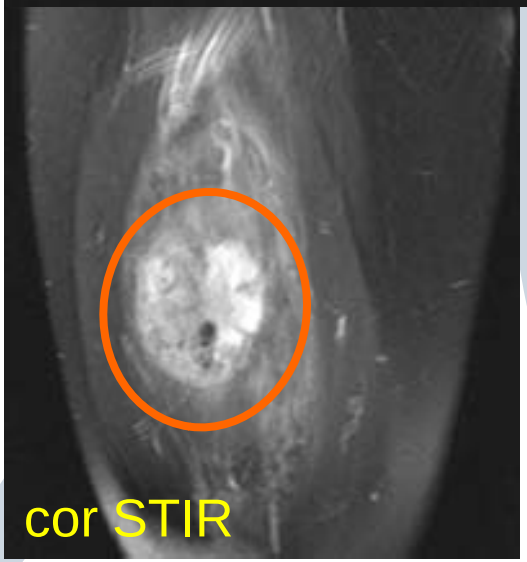
Fall 3: Pseudotumore